Fußfehlstellungen im Kindesalter

D. M. Vogt, B. Behnke, B. Wilke,
J. C. Schagemann, A. Paech, M. Russlies

Klinik für Orthopädie und Unfallchirurgie,
UKSH – Campus Lübeck

Kindlicher Knick-Senk-Fuß – Kongenitaler Klumpfuß – Kindliche Fußdeformitäten – Juveniler Hallux valgus

pädiatrische praxis 88, 1–13 (2017)
Mediengruppe Oberfranken –
Fachverlage GmbH & Co. KG

Einleitung

Wie der gesamte Bewegungsapparat sind auch die kindlichen Füße während des Wachstums einem Entwicklungsprozess unterworfen, bis sie etwa im Alter von 14 Jahren ihre endgültige Form und Funktionsfähigkeit erreichen. Schon im Mutterleib können hierbei aus unterschiedlicher Ursache teils gravierende Störungen auftreten, welche unbehandelt bereits im Kindesalter zu erheblichen Beschwerden führen können. Allerdings ist nicht jeder auf den ersten Blick fehlgestellt scheinende Fuß therapiebedürftig. Für die Eltern eines Kindes ist diese Unterscheidung kaum möglich. Es ist somit die Aufgabe des Arztes, sei es Pädiater oder Orthopäde, einerseits rechtzeitig eine Behandlung einzuleiten, wenn dies nötig ist, um die Funktion des Fußes langfristig zu sichern oder wiederherzustellen und andererseits eine überflüssige Therapie gesunder Füße zu vermeiden. Die häufigsten Formen kindlicher Fußdeformitäten sollen im Folgenden näher beleuchtet werden.

Krankheitsbilder

Der kongenitale Klumpfuß (Pes equinovarus congenitus)

Der Klumpfuß ist eine komplexe Fußdeformität, bei der fünf Komponenten unterschieden werden können (▶Abb. 1). Im Bereich des Rückfußes besteht einerseits eine Spitzfußstellung mit einer Verkürzung des Achillessehnenkomplexes, einer tiefen Fersenfalte und einem leeren Fersenpolster durch einen Hochstand des Calcaneus. Andererseits besteht eine nach innen gerichtete – varische – Schrägstellung der Ferse. Im Bereich des Vor- und Mittelfußes ist der Klumpfuß gekennzeichnet durch eine Hohlfußkomponente durch eine Steilstellung des I. Strahls sowie eine Sichelfußstellung durch eine Einwärtsdrehung sowie Supination des gesamten Vorfußes.

Diese verschiedenen Komponenten der Deformität können in unterschiedlicher Ausprägung auftreten. Der Pirani-Score hat sich hierbei als einfaches Werkzeug erwiesen, um die Schwere

Abb. 1 | *Die fünf Komponenten des Klumpfußes sind (A) Rückfußvarus, (B) Spitzfuß, (C) Hohlfuß und Supination, (D) Sichelfuß*

der Fehlstellung zu erfassen und die Prognose einzuschätzen [1]. Der Pirani-Score erlaubt weiterhin eine kontinuierliche Überwachung des Therapieerfolges. Die klinische Spannbreite der kongenitalen Klumpfußdeformitäten reicht von leichten, unmittelbar manuell vollständig korrigierbaren Klumpfußfehlhaltungen bis zu nicht korrigierbaren, rigiden Deformitäten.

Die Inzidenz des kongenitalen Klumpfußes wird mit etwa 1 von 1.000 Neugeborenen angegeben. In 50 % findet sich ein beidseitiges Auftreten, wobei Jungen doppelt so oft wie Mädchen betroffen sind [2]. Die Ursache des primären Klumpfußes ist bislang ungeklärt. Man geht von einer multifaktoriellen Genese aus, wobei eine deutliche erbliche Komponente angenommen werden muss [3]. So erhöht sich bei einem betroffenen Elternteil die Wahrscheinlichkeit für ein Neugeborenes, mit einem Klumpfuß auf die Welt zu kommen, bereits auf 3 bis 4 %. Wichtig ist es, bei der Diagnose eines primären kongenitalen Klumpfußes eine sekundäre Klumpfußdeformität, beispielsweise im Rahmen einer Spina bifida, Arthrogrypose oder Zerebralparese, auszuschließen und nach den im Zusammenhang mit einer Klumpfußdeformität gehäuft vorkommenden Begleitdeformitäten, beispielsweise einer Hüftdysplasie, zu forschen [4]. Pathoanatomisch lässt sich als Ursache der äußerlich sichtbaren Deformität eine muskuläre Dysbalance der dorsomedialen Muskelgruppen feststellen, im Besonderen zu erwähnen sei hierbei der Musculus tibialis posterior und der Achillessehnenkomplex. Es konnte weiterhin eine Fibrose der dorsomedialen Gelenkanteile des Rück- und Mittelfußes gezeigt werden [5].

Die Diagnosestellung des kongenitalen primären Klumpfußes erfolgt in aller Regel rein klinisch. Medizinhistorisch wurden unterschiedliche, meist konservative Therapiekonzepte ange-

Abb. 2 | *Nach Ponseti erfährt ein beidseitiger kongenitaler Klumpfuß (A) zunächst eine schrittweise Redression über Oberschenkelgipse (B). Der verbleibende Spitzfuß wird mittels Achillessehnentenotomie behandelt (C und D)*

wandt. Während Ende des 20. Jahrhunderts in der westlichen Welt in erster Linie eine frühe und umfassende operative Korrektur des Klumpfußes angestrebt wurde, bildet inzwischen das Vorgehen nach Ponseti den Therapiestandard [6]. Hierbei handelt es sich um eine in erster Linie konservative Therapie im Sinne einer schrittweise durchgeführten Redressionsbehandlung durch meist fünf bis sieben im wöchentlichen Abstand gewechselte Oberschenkel-Weißgipse. Ergänzt wird diese Redressionsbehandlung durch eine perkutane Achillessehnentenotomie, auf welche ein letzter, möglichst drei Wochen zu tragender Redressionsgips folgt (▶Abb. 2). Als ideal wird hierbei ein Therapiebeginn in der zweiten Lebenswoche angesehen. Im Anschluss an den letzten Redressionsgips muss umgehend eine Rezidivprophylaxe mittels einer Abduktionsschiene eingeleitet werden. Das konsequente Tragen dieser Schienen bis mindestens zum Abschluss des fünften Lebensjahres ist zum Erhalt des Therapieerfolges obligat. Kann dies, beispielsweise aufgrund mangelnder Compliance der Eltern, nicht erreicht werden, wurde ein sprunghafter Anstieg der Rezidivrate beobachtet. Falls die Abduktionsschiene nicht toleriert wird, kann alternativ eine Therapie mittels Abduktionsorthese diskutiert werden (▶Abb. 3). Allerdings sind für entsprechende Orthesen in der Literatur ebenfalls höhere Rezidivraten beschrieben, weshalb sie bisher nicht als gleichwertige Alternative zur Abduktionsschiene angesehen werden können [7]. Begleitend sollte eine physiotherapeutische Übungsbehandlung bis zum Wachstumsabschluss angestrebt werden.

Unter Beachtung dieser Vorgaben ist mit der Therapie nach Ponseti wenig invasiv meist eine gute Funktion erreichbar. Eine »normale Anatomie« ist in der Regel jedoch nicht zu erreichen. Im Vergleich zu einem gesunden Fuß verbleibt meist eine schmalere Wade, eine schlechtere

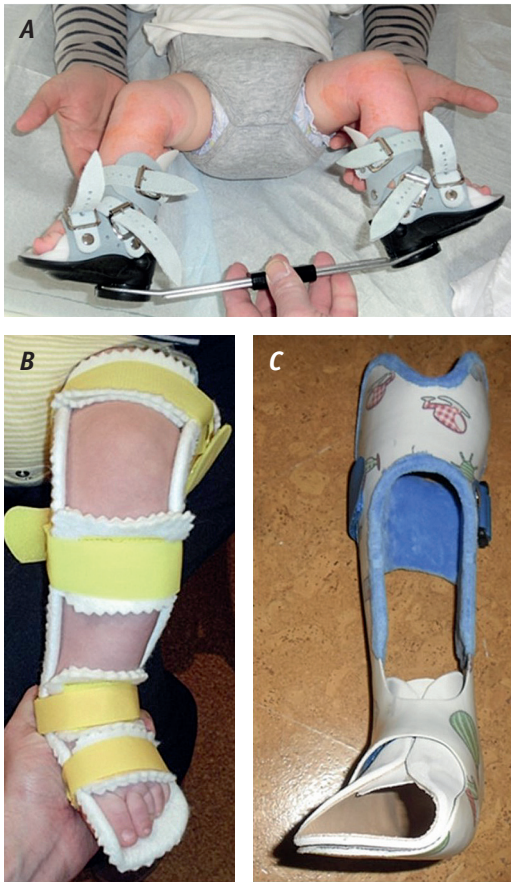

Abb. 3 *| Nach Abschluss der primären Klumpfußkorrektur erfolgt standardmäßig eine Rezidivprophylaxe mittels konfektionierter Abduktionsschienen (A). Die Alternative ist eine individuell angefertigte Abduktionsorthese mit Oberschenkeleinschluss (B), oder Kondylenfassung (C)*

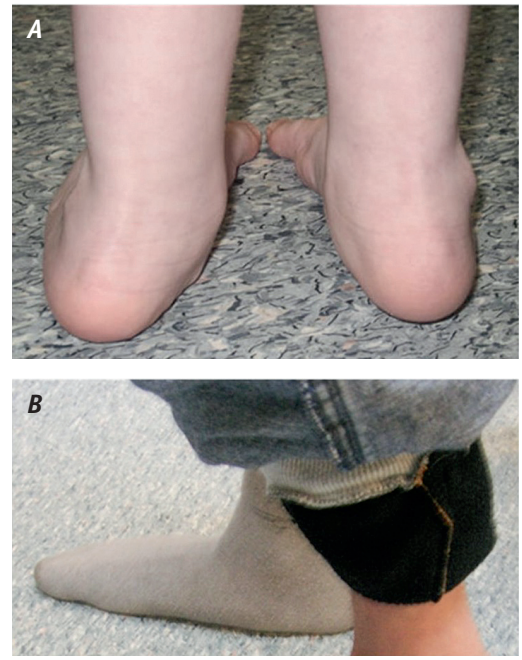

Abb. 4 *| Kennzeichnend für den Knicksenkfuß sind der Rückfußvalgus (A) und die Abflachung des Fußlängsgewölbes mit Einsinken des Fußinnenrandes (B)*

Beweglichkeit sowie eine kleinere Schuhgröße [8]. Primär invasive chirurgische Korrekturen sind in ca. bis zu 5 % der Fälle, insbesondere bei komplexen Klumpfüßen, weiterhin notwendig. Auch bei zunächst erfolgreicher Korrektur der Klumpfußdeformität wurden in 18 bis 35 % Rezidive bis zur Einschulung beobachtet [9]. In diesen Fällen sind dann sekundäre chirurgische Korrekturen »à la carte« zu diskutieren. Typische Eingriffe wären ein Versatz der Tibialis anterior Sehne bei persistierender bzw. rezidivierender Sichelfußdeformität bzw. Vorfußsupination oder auch eine erneute Achillessehnenverlängerung. In schweren Fällen sind auch knöcherne Korrekturen notwendig. Insgesamt bereitete vor allem eine bis zur Einschulung fast immer nachweisbare, unterschiedlich stark ausgeprägte Abnahme der Extensionsfähigkeit im oberen Sprunggelenk Probleme. Diese ist bislang auch durch operative Eingriffe nicht immer zufriedenstellend adressierbar.

Der kindliche Knicksenkfuß (Pes planovalgus)

Kennzeichnend für den Knicksenkfuß ist eine nach außen gerichtete – valgische – Schrägstellung des Rückfußes, eine Abflachung des

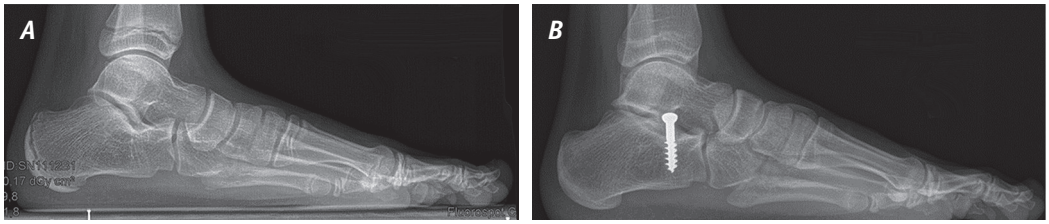

Abb. 5 | *Konventionelle Röntgenbilder eines kindlichen Knicksenkfußes als seitliche Standaufnahmen vor Therapie (A) und zwei Jahre nach Implantation einer Calcaneus-Stopp-Schraube mit Aufrichtung des Fußlängsgewölbes (B)*

Fußlängsgewölbes mit einem Einsinken des Fußinnenrandes und eine hierdurch bedingte Außenrotation/Abduktion des Vorfußes (▶ Abb. 4). Beim kindlichen Knicksenkfuß kann eine flexible und eine rigide Form unterschieden werden. Ursächlich für den flexiblen Knicksenkfuß des Kindes ist in der überwiegenden Zahl der Fälle eine relative Schwäche von Bindegewebe und Muskulatur, meist vergesellschaftet mit einer Verkürzung des Achillessehnenkomplexes. Der flexible Knicksenkfuß tritt typischerweise beidseits auf und besitzt bis zum Abschluss des 10. Lebensjahres meist keinen Krankheitswert. Vielmehr handelt es sich unter Beachtung gewisser Grenzen um ein physiologisches Stadium der Reifung der Füße und ihrer Muskulatur. Wie bereits 1957 von Morley festgestellt, sinkt im Normalkollektiv die Prävalenz des kindlichen Pes planovalgus entsprechend von 97 % bei unter Zweijährigen auf 4 % bei Zehnjährigen [10]. Eine Therapie sollte aus diesem Grund nicht generell, sondern nur bei Beschwerden eingeleitet werden. Es muss allerdings berücksichtigt werden, dass Kinder in diesem Zusammenhang selten konkret über schmerzende Füße klagen. Eltern und Ärzte müssen somit auf indirekte Zeichen achten, welche auf Probleme des Kindes mit seinen Füßen hinweisen können. In erster Linie sei hierbei eine schlechte oder schlechter werdende Funktion genannt. Betroffene Kinder möchten nur noch ungern längere Strecken gehen. Sie möchten häufiger getragen werden, nehmen weniger am Spiel mit Gleichaltrigen teil oder zeigen schlechter werdende Leistungen im Schul- oder Freizeitsport, während gleichzeitig die Fehlstellung der Füße nicht, wie im Rahmen der physiologischen Reifung üblich, mit zunehmendem Alter abnimmt, sondern konstant bleibt oder sogar zunimmt [11].

Beim symptomatischen flexiblen Knicksenkfuß bieten sich verschiedene Therapieoptionen. Die konservative Therapie steht hierbei an erster Stelle. Neben der Förderung der Entwicklung einer gesunden Fußmuskulatur durch sportliche Betätigung und regelmäßige Fußgymnastik kommen häufig und altersunabhängig maßgefertigte Schuheinlagen zur Anwendung. Kennzeichnend für die »klassischen« passiv stützenden beziehungsweise korrigierenden Einlagen sind als typische Elemente eine mediale Stützung des Sustentaculum tali und eine Fersenfassung. Diese werden im Idealfall entsprechend der manuell eingestellten Korrekturposition nach Gipsabdruck angefertigt oder beispielsweise in der Methode nach Jurtin direkt anmodeliert. In den letzten Jahren spielen auch gerade beim kindlichen Knicksenkfuß sensomotorische Einlagenkonzepte eine zunehmende Rolle. Diese sollen durch Einflussnahme auf den propriozeptiven Regelkreis eine aktive Veränderung von Statik und Gangbild durch Tonisierung bzw. Detonisierung definierter Muskelgruppen bewirken. Im Kontrast zur breiten Anwendung der vorgenannten Einlagenkonzepte gibt es bislang allerdings kaum Evidenz für eine Wirksamkeit dieser Therapieform [12].

Besser erforscht sind hingegen die operativen Therapieoptionen beim flexiblen kindlichen

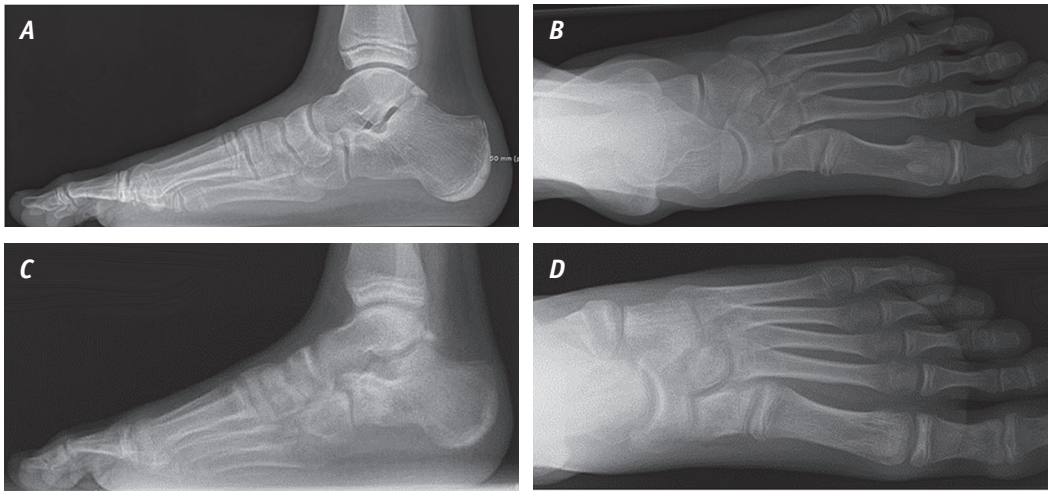

Abb. 6 | *Korrektur eines Knicksenkfußes durch Calcaneusverlängerung nach Evans. Präoperativ sind im Röntgenbild eine Abflachung des Fußlängsgewölbes (A) und eine Abduktion des Vorfußes nachweisbar (B). Postoperativ ist das Fußlängsgewölbe aufgerichtet (C) und die Vorfußstellung korrigiert (D)*

Knicksenkfuß, welche in der Regel zur Anwendung kommen, wenn die konservativen Therapiemaßnahmen nach mindestens sechs Monaten keinen ausreichenden Erfolg erbringen. Ein besonders minimalinvasives Verfahren stellt die subtalare Arthrorise dar. Diese kann entweder mittels spezieller Implantate – sogenannte Sinus-Tarsi-Spacer – oder, wie von De Pellegrin beschrieben, durch Einbringen einer Calcaneus-Stopp-Schraube erfolgen (▶Abb. 5). Die Therapie des flexiblen kindlichen Knicksenkfußes durch Implantation einer Calcaneus-Stopp-Schraube wurde nicht nur von De Pellegrin, sondern inzwischen auch von einigen anderen Arbeitsgruppen nachuntersucht. Bei einem mittleren Implantationsalter von 10,6 Jahren (6–13 Jahre) zeigte sich hierbei in 80 bis 95 % eine gute Korrektur der Deformität sowie eine gute Funktion des Fußes. Die Rate an Komplikationen – wobei hier in erster Linie eine möglich Über- oder Unterkorrektur bzw. Peronealspasmen berücksichtigt werden müssen – liegt bei etwa 4 bis 10 %. Die Calcaneus-Stopp-Schraube scheint hierbei nicht nur einen mechanischen, sondern insbesondere auch einen propriozeptiven/sensomotorischen Effekt zu haben. So kommt es nach Implantation der Schraube zu einem »Nachreifen des Fußes«, sodass nach der in der Regel nach zwei bis drei Jahren erfolgenden Materialentfernung ein stabiles Korrekturergebnis verbleibt [13, 14].

Alternativ können verschiedene knöcherne Korrekturoperationen einzeln oder in Kombination durchgeführt werden, um die drei Ebenen der kindlichen Knicksenkfuß-Deformität zu adressieren. Die Calcaneus-Verlängerungsosteotomie nach Evans ermöglicht in erster Linie eine Korrektur der Vorfußabduktion sowie eine Aufrichtung des Fußlängsgewölbes durch eine Verlängerung der lateralen Fußsäule [15] (▶Abb. 6). Demgegenüber kann durch eine medial verschiebende Calcaneus-Osteotomie vor allem eine Korrektur des Rückfußvalgus erzielt werden. Je nach Ausmaß der Fehlstellung können diese beiden Verfahren auch kombiniert und eventuell noch um eine Plantarisierung des I. Strahls ergänzt werden. Als Vorteile werden neben dem großen Korrekturpotenzial eine »harmonischere Fehlstellungskorrektur« beschrieben, da zum Erreichen der gewünschten Gesamtkorrektur im

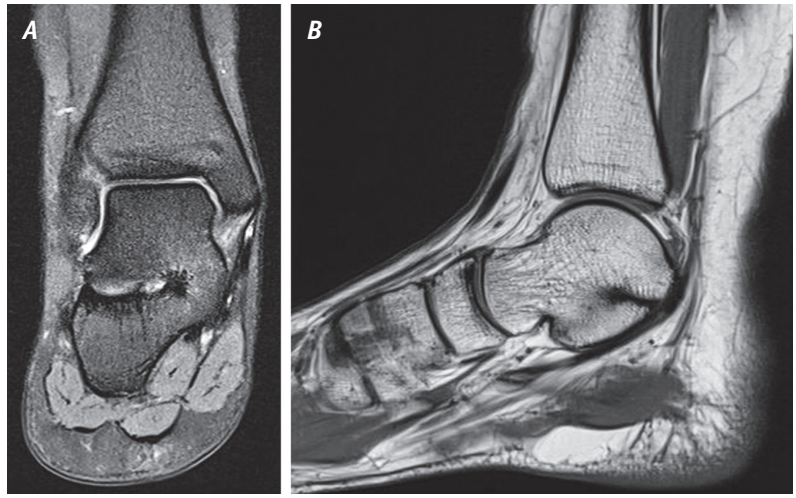

Abb. 7 | *Nachweis einer knöchernen talocalcanearen Koalition bei einem elfjährigen Mädchen mittels MRT in coronaren (A) und sagittalen Schichten (B)*

Vergleich zu einem Einzeleingriff die knöcherne Form in jeweils geringerem Ausmaß verändert werden muss [16].

Beim seltenen Fall des rigiden Knicksenkfußes ist im Gegensatz zum flexiblen Knicksenkfuß fast immer eine Therapie notwendig, da nicht von einer spontanen Besserung ausgegangen werden kann und schwerwiegende Langzeitfolgen resultieren können. Bei Auftreten eines rigiden Knicksenkfußes muss in erster Linie an knöcherne bzw. bindegewebige Koalitionen, vor allem des talocalcanearen Gelenkes, gedacht werden (▶ Abb. 7). Auch wenn die Prävalenz der tarsalen Koalitionen in der Literatur mit unter 1 % angegeben wird [17], sollte in diesen Fällen eine weiterführende Schnittbildgebung initiiert werden. Unter Berücksichtigung des Strahlenschutzes ist hierbei ein MRT des Rückfußes Mittel der Wahl. Wenn sich der Verdacht einer dem Knicksenkfuß zugrundeliegenden Koalition bestätigt, sollte eine operative Therapie diskutiert werden. Soweit abgesehen von der Koalition keine weiteren Schäden des Gelenkes nachweisbar sind, kann eine Resektion der Koalition mit Interposition von Fettgewebe, gegebenenfalls in Kombination mit weiteren korrigierenden Eingriffen, vorgenommen werden. Sollten bereits fortgeschrittene Gelenkschäden vorhanden sein oder sich nach einem primär gelenkerhaltenden Eingriff zunehmende, gelenkbezogene Beschwerden entwickeln, ist auch beim Kind eine primäre oder sekundäre Korrekturarthrodese des betroffenen Gelenkes möglich. Einschränkend muss erwähnt werden, dass hochwertige Studien zu diesem Thema bislang fehlen und die vorhandenen Fallserien bezüglich der Therapie des kindlichen Pes planovalgus mit zugrundeliegender tarsaler Koalition uneinheitliche Ergebnisse zeigen [18].

Wie bereits erwähnt, geht der kindliche Knicksenkfuß stets mit einer mehr oder weniger ausgeprägten Verkürzung des Achillessehnenkomplexes einher. Hierbei verhindert die verkürzte Achillessehne nicht nur die Aufrichtung des Rückfußes, sondern wirkt durch den veränderten Hebel ab einem gewissen Grad der Fehlstellung selbst als deformierende Kraft, welche die Ferse in den Valgus zwingt. Entsprechend sollte gezielt nach einer Verkürzung des Achillessehnenkomplexes gesucht und die Indikation zur Verlängerung des Achillessehnenkomplexes großzügig gestellt werden. Auch hier stehen je nach Ausmaß der Verkürzung verschiedene OP-Verfahren zur Verfügung. Da meist in erster Linie eine Verkürzung des Musculus gastrocne-

Abb. 8 | *Idiopathische Spitzfüße beidseits; rechts der Ausgangsbefund, links erfolgte bereits eine perkutane Achillessehnenverlängerung nach Hoke*

mius und seltener beziehungsweise in geringerem Ausmaß des Musculus soleus vorliegt, ist häufig eine isolierte Verlängerung des Musculus gastrocnemius ausreichend. Dies kann entweder intramuskulär in der Methode nach Baumann [19] oder im Bereich des Sehnenspiegels erfolgen [20]. Der Vorteil dieses Vorgehens liegt in einem geringeren Kraftverlust sowie einem niedrigeren Komplikationsrisiko im Vergleich zu einer direkten Achillessehnenverlängerung, sei es in der perkutanen Variante nach Hoke oder als offene Z-Plastik. Die Frage, ob eine isolierte Verlängerung des M. gastrocnemius genügt, lässt sich anhand des Silfverskjöld-Tests beantworten. Hierbei wird untersucht, ob es im Vergleich zur Situation bei vollständig gestrecktem Kniegelenk bei 90° Beugung des Kniegelenkes zu einer Zunahme der Dorsalextensionsfähigkeit im oberen Sprunggelenk kommt. In diesem Fall würde man von einem positiven Silfverskjöld-Test sprechen und in der Regel eine isolierte Verlängerung des M. gastrocnemius vornehmen. Die anatomische Grundlage hierfür liegt in dem, im Gegensatz zum Musculus soleus, kniegelenksübergreifenden Verlauf des Musculus gastrocnemius.

Der kindliche Spitzfuß (Pes equinus)

Als Spitzfuß wird eine krankhaft zur Plantarflexion hin verschobene Beweglichkeit im oberen Sprunggelenk bezeichnet. Funktionell macht sich dies in der Regel ab einer Dorsalextensionsfähigkeit von unter 10° bemerkbar. Der kindliche Spitzfuß kommt als Teil komplexer Fußdeformitäten, beispielsweise – wie bereits beschrieben – im Rahmen einer Knicksenkfuß- oder Klumpfußdeformität, vor. Er kann allerdings auch isoliert auftreten. In den meisten Fällen geschieht dies idiopathisch im Rahmen eines habituellen Zehenspitzenganges. Eine neurologische Ursache muss jedoch in diesen Fällen zwingend ausgeschlossen werden. Neben einem auffälligen Gangbild kann sich der Spitzfuß durch Überlastungsbeschwerden im Bereich des Vorfußballens, der Wadenmuskulatur bzw. durch sekundäre Knie- oder Hüftbeschwerden bemerkbar machen. Die Therapie ist zunächst konservativ und umfasst intensive Physiotherapie zur Dehnung des verkürzten Achillessehnenkomplexes sowie eine Gangschulung. In ausgeprägten Fällen können auch redressierende Gipse oder Orthesen und Botulinumtoxin-Injektionen versucht werden. Wenn diese Maßnahmen nicht zum gewünschten Erfolg führen, werden wiederum die bereits beim kindlichen Knicksenkfuß beschriebenen operativen Verfahren der isolierten M.-gastrocnemius- oder kombinierten Achillessehnenverlängerung angewandt (▶Abb. 8).

Der kindliche Sichelfuß (Pes adductus)

Der kindliche Sichelfuß ist durch eine isolierte Adduktion des Fußinnenrandes gekennzeichnet. Es handelt sich bei der kongenitalen Variante

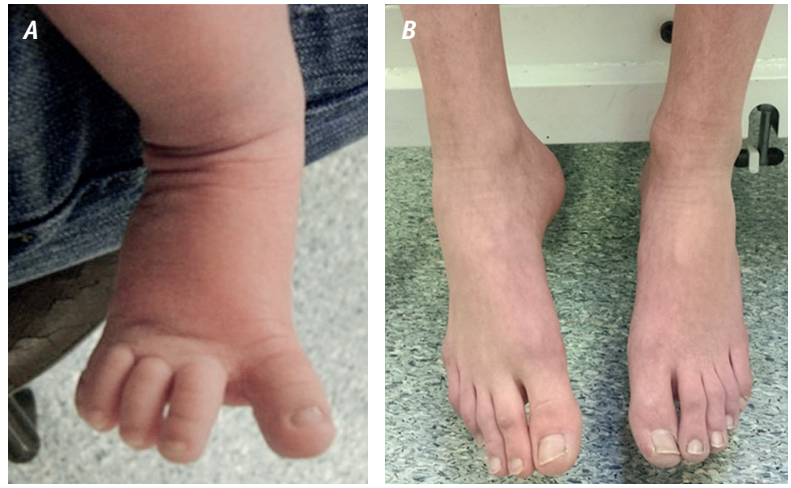

Abb. 9 | *(A) Klinischer Befund eines kongenitalen Sichelfußes. (B) Neurogener Sichelfuß rechts bei einem 14-Jährigen mit erhöhtem Muskeltonus von M. tibialis anterior und posterior*

in der Regel um eine flexible Fehlhaltung durch eine muskuläre Dysbalance (▶Abb. 9). Entsprechend besteht die Therapie in einer konsequenten manuellen Redression des Fußes durch Physiotherapeuten und entsprechend angeleitete Eltern. Zur Balancierung der Muskulatur erfolgt gleichzeitig eine Stimulation des Fußaußenrandes. In ausgeprägten, therapieresistenten Fällen können ergänzend Redressionsgipse oder Redressionsorthesen verwendet werden. Mit den genannten Maßnahmen ist in aller Regel eine vollständige Korrektur innerhalb der ersten sechs Lebensmonate zu erreichen. In Ausnahmefällen werden nach Versagen der konservativen Therapie je nach Ursache der Sichelfußdeformität weichteilige Eingriffe, insbesondere ein partieller oder kompletter Transfer des Musculus tibialis anterior nach lateral, oder korrigierende knöcherne Eingriffe zur Verlängerung der medialen oder/und Verkürzung der lateralen Säule des Fußskelettes angewandt [21].

Der kindliche Hackenfuß (Pes calcaneus)

Beim kongenitalen Hackenfuß handelt es sich in der Regel um eine wahrscheinlich lagebedingte Fehlhaltung des Fußes in maximaler Dorsalextension. Meist kann eine spontane Besserung abgewartet werden. In seltenen Fällen sind physiotherapeutische Behandlungen und Redressionsgipse notwendig. Vom gutartigen, primären, kongenitalen Hackenfuß sind zwingend die sekundären Formen zu unterscheiden. Typische Erkrankungen, in deren Kontext ein sekundärer Hackenfuß auftritt, wären die infantile Zerebralparese, die Spina bifida und die Poliomyelitis. Da der sekundäre Hackenfuß nicht zu einer spontanen Besserung, sondern vielmehr zu einer Progression neigt, ist eine frühzeitige Therapie obligat. Diese sollte sich zunächst der Möglichkeiten der konservativen Maßnahmen bedienen. Bei Bedarf kommen mehr oder weniger ausgedehnte weichteilige und knöcherne operative Verfahren zum Einsatz. Das primäre Ziel sollte hierbei sein, eine an die Bedürfnisse des Kindes angepasste Funktion des Fußes zu erreichen. Je nach Möglichkeiten des Kindes kann das bedeuten, eine belastbare Stellung des Fußes oder auch nur die Möglichkeit einer schützenden Schuhversorgung herzustellen [21].

Der juvenile Hallux valgus

Als Hallux valgus wird eine Lateralabweichung der Großzehe als Folge einer Medialabweichung

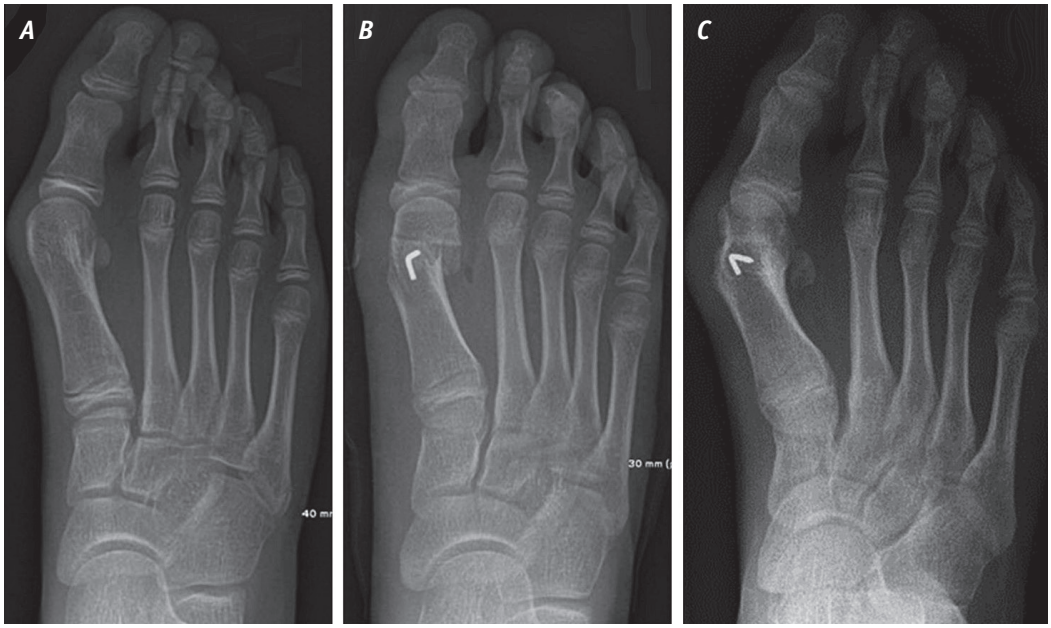

Abb. 10 | *(A) Belastungsaufnahme eines juvenilen Hallux valgus. (B) Die radiologische Kontrolle nach subkapitaler Osteotomie des Metatarsale 1 zeigt ein gutes Ergebnis mit vollständiger Reposition des Sesambeinkomplexes. (C) In einer erneuten Kontrolle sechs Monate postoperativ zeigt sich ein vollständiges Rezidiv des Hallux valgus*

des Metatarsale I beziehungsweise als Hallux valgus interphalangeus eine Lateralverbiegung des Grundgliedes der Großzehe bezeichnet. Die Besonderheit des juvenilen Hallux valgus besteht in den noch geöffneten knöchernen Wachstumsfugen, welche bei der Therapieplanung zwingend berücksichtigt werden müssen. Die Ätiologie des Hallux valgus ist multifaktoriell, wobei bei der juvenilen Form in der Regel eine genetische Vorbelastung zu finden ist. Beschwerden bereitet in erster Linie ein Schuhkonflikt durch eine schmerzhafte Druckbelastung der Pseudoexostose über dem Metatarsale-I-Köpfchen sowie gelegentlich eine Transfermetatarsalgie. Hierunter versteht man einen überlastungsbedingten Schmerz über dem Vorfußballen durch eine unzureichende Lastaufnahme des I. Strahls. Je nach Ort und Ausprägung der Fehlstellung können verschiedene operative Verfahren zur Korrektur angewandt werden, wobei die im Erwachsenenbereich in den letzten Jahren zunehmend angewandte Korrekturarthrodese des TMT-I-Gelenkes zwischen Os cuneiforme mediale und Metatarsale I aufgrund der in diesem Bereich befindlichen geöffneten Wachstumsfugen nicht durchgeführt werden kann. Aus diesem Grund stehen in erster Linie die sogenannte Akin-Osteotomie zur Korrektur der Grundgliedachse beim Hallux valgus interphalangeus sowie die subcapitalen bzw. diaphysären Korrekturosteotomien am Metatarsale I zur Verfügung.

Durch temporäre oder dauerhafte Epiphyseodesen der Wachstumsfuge im I. Strahl ist darüber hinaus eine Deformitätenkorrektur über eine Wachstumslenkung, vergleichbar der kniegelenksnahen Beinachsenkorrektur, denkbar. Dies stellt allerdings im Gegensatz zur Beinachsenkorrektur bisher keine Standardtherapie dar. Es liegen hierzu bisher nur einzelne Fallserien vor. Davids et al. beschrieben beispielsweise 2007 die Therapie der juvenilen Hallux valgus Defor-

mität über eine laterale Hemiepiphyseodese der Wachstumsfuge an der Metatarsale-I-Basis an 7 Kindern mit 11 Füßen im Alter von 9 bis 11 Jahren [22]. In einem 4-Jahre-Follow-up konnten sie eine signifikante Verringerung der Fehlstellung bei 55 % der Füße nachweisen. Diese betrug in Bezug auf den Intermetatarsale-Winkel im Mittel 2,3° und in Bezug auf den Hallux-valgus-Winkel im Mittel 3,5°. In allen Fällen kam es zu keiner Zunahme der Fehlstellung.

Eine konkrete Aussage zur Patientenzufriedenheit lässt sich aus den publizierten Daten allerdings nicht ableiten. Das zentrale Problem der subkapitalen und diaphysären Korrekturen stellt im Zusammenhang mit dem juvenilen Hallux valgus eine bereits im kurzen Abstand sehr hohe Rezidivrate dar, welche in der Literatur mit 20 % bis 40 % angegeben wird (▶ Abb. 10). Zurückzuführen ist dies wahrscheinlich auf die gerade bei den juvenilen Formen des Hallux valgus häufig deutliche Instabilität des I. Strahls, welche durch die vorgenannten Verfahren nicht ausreichend adressiert wird. Aus diesem Grund besteht ein allgemeiner Konsens, dass gerade bei deutlichen Fehlstellungen und insbesondere bei klinisch-radiologischem Nachweis einer Instabilität des I. Strahls eine operative Korrektur bis zur Skelettreife vermieden werden sollte [23]. Hieraus folgt, dass im Gegensatz zur adulten Form beim Kind der konservativen Therapie des Hallux valgus eine vorrangige Rolle eingeräumt werden muss. Groiso et al. konnten bei 56 Kindern im Alter von einem Monat bis 16 Jahren zeigen, dass durch die Kombination einer orthetischen Versorgung und aktiver sowie passiver Physiotherapie im 2- bis 6-Jahre-Follow-up bei 50 % der Patienten eine Besserung von Hallux-valgus- und Intermetatarsale-Winkel nachweisbar war [24]. Expertenberichte attestieren in den letzten Jahren gerade der Spiraldynamik bei der Therapie der juvenilen Hallux-valgus-Deformität relevante Erfolge, valide Daten hierzu fehlen jedoch.

Fazit für die Praxis

Im Kindesalter kann eine Vielzahl verschiedener Fußdeformitäten auftreten. Die Unterschiede in Bezug auf Ätiologie, Therapiebedürftigkeit und Therapieoptionen sind hierbei erheblich. Aus diesem Grund ist stets eine differenzierte Betrachtung des Einzelfalls notwendig. Viele Fehlstellungen haben gerade beim Neugeborenen und Kleinkind eine gute Prognose. Entsprechend bedürfen der asymptomatische flexible Knicksenkfuß und der kongenitale Hackenfuß in der Regel keiner spezifischen Therapie. In anderen Fällen – wie dem kongenitalen Klumpfuß, dem symptomatischen Knicksenkfuß, dem Spitzfuß oder auch dem juvenilen Hallux valgus – ist eine frühzeitige Diagnostik und eine adäquate Therapie obligat, um Form und Funktion des Fußes wiederherzustellen und dauerhafte Beschwerden zu verhindern.

Zusammenfassung

Es existiert eine Vielzahl verschiedener kindlicher Fußfehlstellungen. Manche dieser Deformitäten liegen bereits konnatal vor, während sich andere erst nach der Geburt entwickeln. Aufgrund der Besonderheiten des wachsenden Bewegungsapparats fällt die Unterscheidung zwischen physiologischem Entwicklungsschritt und krankhafter Formveränderung nicht immer leicht, sodass wir uns in einem Spannungsfeld zwischen Übertherapie und Therapieversäumnis bewegen. Für die Entscheidung, ob eine Therapienotwendigkeit vorliegt, muss das Alter des Kindes und der zu erwartende Spontanverlauf im Rahmen der weiteren Entwicklung berücksichtigt werden. Gerade beim kindlichen Knick-Senk-Fuß ist außerdem zu überprüfen, ob eine entsprechende Symptomatik vorliegt. Es gilt weiterhin, primäre von sekundären Deformitäten, beispielsweise als Folge von neurologischen Erkrankungen, zu unterscheiden. Ist eine Behandlung notwendig, sind konservative Maßnahmen aus dem Bereich der Physiotherapie und der Orthopädietechnik häufig ausreichend. Stoßen diese an ihre Grenzen, kommen unterschiedliche operative Techniken zur Anwendung.

Vogt DM, Behnke B, Wilke B, Schagemann JC, Paech A, Russlies M:
Paediatric foot deformities

Summary: Numerous different pediatric foot deformities have been described in the past with some of them being congenital, whereas others evolve during postnatal growth. Due to the complexity of musculoskeletal conditions, it is sometimes challenging to differentiate between physiological changes during growth and abnormalities such as deformities. Therefore, decision making is always about preventing over- and undertreatment. When it comes to medical indications for deformity correction, multiple factors including symptoms, age and remodeling potential during growth are to be taken in account. For instance, prevailing symptoms are mandatory when the correction of a flatfoot deformity is contemplated. In addition, primary and secondary deformities, e.g. due to neurologic diseases, have to be differentiated. Conservative treatment is often effective. In severe cases or in case of a failure of the conservative measures various surgical techniques are available.

Keywords: Paediatric flat foot – congenital clubfoot – paediatric foot disorders – juvenile hallux valgus

Literatur

1. Dyer PJ, Davis N. The role of the Pirani scoring system in the management of club foot by the Ponseti method. J Bone Joint Surg Br 2006; 88: 1082–4.

2. Wynne-Davies R. Family Studies and the Cause of Congenital Club Foot. Talipes Equinovarus, Talipes Calcaneo-Valgus and Metatarsus Varus. J Bone Joint Surg Br 1964; 46: 445–63.

3. Dietz F. The genetics of idiopathic clubfoot. Clin Orthop Relat Res 2002; 401: 39-48.

4. Perry DC, Tawfiq SM, Roche A, Shariff R, Garg NK, James LA et al. The association between clubfoot and developmental dysplasia of the hip. J Bone Joint Surg Br 2010; 9211: 1586–8.

5. Ippolito E, Ponseti IV. Congenital club foot in the human fetus. A histological study. J Bone Joint Surg Am 1980; 621: 8–22.

6. Bridgens J, Kiely N. Current management of clubfoot (congenital talipes equinovarus). BMJ 2010; 340: c355.

7. Janicki JA, Wright JG, Weir S, Narayanan UG. A comparison of ankle foot orthoses with foot abduction orthoses to prevent recurrence following correction of idiopathic clubfoot by the Ponseti method. J Bone Joint Surg Br 2011; 93: 700–4.

8. Ponseti IV. Clubfoot management. J Pediatr Orthop 2000; 20: 699-700.

9. Eberhardt O, Peterlein CD, Fernandez FF, Wirth T. [Mid-term results of idiopathic clubfeet treated with the Ponseti method]. Z Orthop Unfall 2012. 150: 190–7.

10. Morley AJ. Knock-knee in children. Br Med J 1957; 2: 976–9.

11. Carr JB, Yang S, Lather LA. Pediatric Pes Planus: A State-of-the-Art Review. Pediatrics 2016; 137: e20151230.

12. Gotz J, Grifka J, Baier C. [Treatment of pediatric flat feet by shoe insoles : a scientific-based therapy?]. Orthopade 2013; 42: 6–11.

13. De Pellegrin M, Moharamzadeh D, Strobl WM, Biedermann R, Tschauner C, Wirth T. Subtalar extra-articular screw arthroereisis (SESA) for the treatment of flexible flatfoot in children. J Child Orthop 2014; 8: 479–87.

14. Kellermann P, Roth S, Gion K, Boda K, Tóth K. Calcaneo-stop procedure for paediatric flexible flatfoot. Arch Orthop Trauma Surg 2011; 131: 1363–7.

15. DeYoe BE, Wood J. The Evans calcaneal osteotomy. Clin Podiatr Med Surg 2005; 22: 265–76, vi.

16. Kim JR, Shin SJ, Wang SI, Kang SM. Comparison of lateral opening wedge calcaneal osteotomy and medial calcaneal sliding-opening wedge cuboid-closing wedge cuneiform osteotomy for correction of planovalgus foot deformity in children. J Foot Ankle Surg 2013; 52: 162–6.

17. Stormont DM, Peterson HA. The relative incidence of tarsal coalition. Clin Orthop Relat Res 1983; 181: 28–36.

18. Zhou B, Tang K, Hardy M. Talocalcaneal coalition combined with flatfoot in children: diagnosis and treatment: a review. J Orthop Surg Res 2014; 9: 129.

19. Baumann JUK. Ventrale aponeurotische Verlängerung des Musculus gastrocnemius. Operat Orthop Traumatol 1989. 1: 254.

20. Sammarco GJ, Bagwe MR, Sammarco VJ, Magur EG. The effects of unilateral gastrocsoleus recession. Foot Ankle Int 2006; 27: 508–11.

21. Correll J, Berger N. [Diagnosis and treatment of disorders of the foot in children]. Orthopade 2005. 34: 1061-72.

22. Davids JR, McBrayer D, Blackhurst DW. Juvenile hallux valgus deformity: surgical management by lateral hemiepiphyseodesis of the great toe metatarsal. J Pediatr Orthop 2007; 27: 826–30.

23. Chell J, Dhar S. Pediatric hallux valgus. Foot Ankle Clin 2014; 19: 235–43.
24. Groiso JA. Juvenile hallux valgus. A conservative approach to treatment. J Bone Joint Surg Am 1992; 74: 1367–74.

Interessenkonflikt: Die Autoren erklären, dass bei der Erstellung des Beitrags kein Interessenkonflikt im Sinne der Empfehlung des International Committee of Medical Journal Editors bestand.

Dr. med. Dominik Maximilian Vogt
Klinik für Orthopädie und Unfallchirurgie
UKSH – Campus Lübeck
Ratzeburger Allee 160
23538 Lübeck

Dominik.Vogt@uksh.de