Im Blickpunkt

Importierte Hauterkrankungen in der Kinderärztlichen Praxis

Hermann Feldmeier[1], Felix Reichert[2]

[1] Institut für Mikrobiologie und Hygiene, Charité Universitätsmedizin Berlin
[2] Abteilung Kinderheilkunde, Charité Universitätsmedizin Berlin

Ektoparasitose – Pediculosis – Pediculosis capitis – Kutane Larva migrans – Kutane Leishmaniose – Tungiasis – Reisemedizin – Migration

pädiatrische praxis 88, 1–13 (2017)
Mediengruppe Oberfranken – Fachverlage GmbH & Co. KG

Einleitung

Reise- und migrations-assoziierte Hauterkrankungen sind in der kinderärztlichen Praxis von zunehmender Bedeutung. Im Vordergrund stehen die Pediculosen, kutane Larva migrans, kutane Leishmaniose, Skabies und Tungiasis.

Pediculosis capitis

Parasit und Epidemiologie

Die Kopflaus *(Pediculus humanus capitis)* ist ein blutsaugendes, flügelloses Insekt. Nur der menschliche Kopf ist ein geeignetes Habitat. Im Gegensatz zu anderen Insekten machen Läuse nur eine inkomplette Metamorphose durch, es gibt also weder ein Larven- noch ein Puppenstadium. Die aus dem Ei schlüpfende Nymphe sieht bereits wie eine erwachsene Laus aus, ist nur deutlich kleiner. Nach dem Schlüpfen der Nymphen bleiben die leeren Eihüllen (Nissen) am Haar kleben (▶Abb. 1, 2). Sie entfernen sich mit dem wachsenden Haar peut-à-peut vom Haaransatz. Per definitionem sind Nissen nicht infektiös, stören aber unter ästhetischen Gesichtspunkten. Kopfläuse benötigen alle zwei bis drei Stunden Blut. Sie können außerhalb des menschlichen Kopfes nur kurze Zeit überleben. Fallen sie vom Kopf, sind sie bereits nach wenigen Stunden so dehydriert, dass sie nicht mehr infektiös sind. Läuse atmen über ein simpel aufgebautes Atemwegssystem. Sie haben an jeder Längsseite sieben Atemöffnungen, sogenannte Stigmen (Durchmesser etwa 10 μm), die in winzige Tracheen übergehen. Über die Tracheen werden die inneren Organe der Laus mit Sauerstoff versorgt und überschüssige Flüssigkeit in Form von Wasserdampf abgegeben. Das Atemwegssystem ist eine optimale therapeutische Achillesferse des Parasiten.

Die Übertragung erfolgt durch Haar-zu-Haar-Kontakt. Liegen Haare von zwei Personen aneinander, wandern Kopfläuse rasch von einem Kopf auf einen anderen. Besteht Haarkontakt über eine längere Zeit (beispielsweise, wenn Kinder in einem Bett zusammen schlafen), so

Abb. 1 *| Massenhaft Kopflauseier bei einem Mädchen; es handelt sich sowohl um vitale Eier als auch um Eihüllen*

Abb. 2 *| Drei vitale Eier (bräunlich mit Deckel) und drei Eihüllen (weißlich transparent ohne Deckel)*

wechseln Läuse innerhalb weniger Stunden mehrfach den Wirt. Kopfbedeckungen, Bettwäsche, Handtücher, Bürsten, Kämme, etc. spielen für die Übertragung keine Rolle [1]. Selbst bei schwer infestierten Kindern mit mehr als hundert Kopfläusen ließ sich nach dem Verlassen des Bettes nur in Einzelfällen eine Kopflaus auf dem Kopfkissen nachweisen. In Europa tritt die Pediculosis capitis in spatio-temporalen Clustern auf [2, 3]. Typisch sind Kleinepidemien im Kindergarten oder in einer Schulklasse. In einer Familie sind nahezu immer mehrere, manchmal alle Kinder und auch die Erwachsenen infestiert. In Westeuropa schwankt die Inzidenz von Kopflausinfestation bei Kindern im Laufe des Jahres um einen Faktor 2,5 mit einem Maximum nach den Sommerferien bis in den Herbst [4]. Das spricht dafür, dass sich Kinder während der Sommerferien beim Spielen mit anderen Kindern anstecken, die Parasiten nach der Rückkehr übertragen und zeitverzögert eine Epidemie in der Einrichtung verursachen, die sie besuchen.

Klinik

Es entstehen 2–3 mm große, hochrote, stark juckende Papeln. Erythem und Quaddeln werden ebenfalls beobachtet. Das durch den Juckreiz bedingte Kratzen führt zu Exkoriationen der Epidermis und Bildung von Krusten. Länger bestehende Kratzdefekte werden bakteriell besiedelt und führen zu regionalen Lymphadenopathien. Bei vernachlässigten Kindern in Osteuropa und verwahrlosten Kindern in Entwicklungsländern oder Kriegsgebieten findet sich ein chronisch nässender Impetigo, der zu einer Verklebung der Haare führt. Symptome entwickeln sich nur bei 14–36 % aller Infestierten. Bei einer Erstinfestation treten die Symptome an der Kopfhaut nach vier bis sechs Wochen auf, bei einer Reinfestation bereits nach 24 bis 48 Stunden. Kopfläuse haben eine ähnliche Vektorkompetenz für bakterielle Pathogene wie Kleiderläuse (siehe unten). Es gibt keine protektive Immunität. Reinfestationen sind jederzeit möglich.

Diagnose

In Mitteleuropa haben Kinder meist weniger als zehn Kopfläuse. Die einzige diagnostische Methode mit einer ausreichend hohen Sensitivität ist das systematische Auskämmen des mit einer Haarspülung angefeuchteten Haars [5]. Die Methode ist sehr zeitaufwendig und in der kinderärztlichen Praxis nicht realisierbar.

Therapie und Vorbeugungsmaßnahmen

Die Pediculosis capitis wird topisch behandelt. Mittel der Wahl sind Produkte auf Dimeticon-Basis [6]. Diese Substanzen haben einen physi-

kalischen Wirkungsmechanismus (im Gegensatz zum neurotoxischen Wirkungsprinzip der klassischen Pedikulozide) und unterbrechen die Sauerstoffdiffusion aus den Tracheen in das Innere der Laus [7]. Für zwei Produkte (Etopril® und NYDA®) ist die Wirksamkeit in lege artis durchgeführten klinischen Studien nachgewiesen [8, 9]. Eine Bewertung der in Deutschland verfügbaren Produkte findet sich auf der Seite der Deutschen Gesellschaft für Kinder- und Jugendmedizin [43]. Für NYDA® ist in in-vitro-Studien eine hohe ovizide Wirkung (98 % bzw. 100 %) belegt [10]. Dimeticone, die sowohl eine hohe Wirkung gegen adulte Läuse als auch auf Eier haben, brauchen theoretisch nur einmal angewandt zu werden. Desinfektions- und andere hygienische Maßnahmen sind überflüssig, da Kopfläuse auf textilen Oberflächen nur kurze Zeit infektiös bleiben.

Pediculosis corporis (vestimentorum)

Parasit und Epidemiologie

Die Kleiderlaus *(Pediculosis humanus corporis)* und die Kopflaus sind eng verwandte Subspezies. Noch bis Mitte des 20. Jahrhunderts war Kleiderlausbefall in Mitteleuropa häufig. Derzeit kommt die Ektoparasitose nur noch bei Menschen ohne festen Wohnsitz vor. In Ländern des globalen Südens mit einem eher kühlen Klima (z. B. in Äthiopien, Ruanda und Burundi) ist die Parasitose bei Menschen mit beengten Wohnverhältnissen, in Flüchtlingscamps und in Gefängnissen weiterhin häufig. Die derzeitig genutzten Migrationsrouten aus Afrika begünstigen die Einschleppung von Kleiderläusen nach Europa. Die Infestation erfolgt durch verunreinigte Kleidungsstücke, Bettwäsche, Decken und andere Textilien, die mit der Haut in Berührung kommen. Direkter Körperkontakt ist ein eher seltener Übertragungsweg.

Klinik

Wie beim Kopflausbefall ist das Leitsymptom ein starker Pruritus, der von zwei bis drei Millimeter großen rötlichen Maculae oder erythomatösen Papeln ausgeht. Da sich der Juckreiz in der Nacht verstärkt, sind Schlafstörungen typisch.

Therapie und Vorbeugungsmaßnahmen

Die Therapie erfolgt mit Ivermectin oral (einmalig 200 µg/kg Körpergewicht). Unterwäsche, Kleidung, Bettwäsche, Decken, etc. müssen entweder desinfiziert, chemisch gereinigt oder bei 65 °C für 30 Minuten gewaschen werden. Materialien, die nicht chemisch gereinigt oder gewaschen werden können, können durch heißes Bügeln dekontaminiert werden.

Pediculosis pubis (Phthiriasis)

Parasit und Epidemiologie

Die Filzlaus *(Pediculosis pubis)* hat sich vor etwa 3,3 Millionen Jahren als eigenständige Spezies entwickelt. Die Inzidenz ist in Europa seit Jahrzehnten rückläufig. Die Übertragung erfolgt bei Sexualkontakt, gelegentlich auch durch gemeinsam benutzte Bettwäsche, Handtücher oder Kleidung. Bei Jugendlichen ist nach einer Auslandsreise mit Intimkontakt mit Gelegenheitsbekanntschaften zu fragen. Kinder infizieren sich typischerweise, wenn sie unbekleidet mit infestierten Erwachsenen in einem Bett, einem Schlafsack oder unter Decken schlafen [11]. Sehr selten führt die Benutzung einer gemeinsamen Wimpernbürste durch mehrere Personen zum Befall der Wimpern. Der Befall der Augenbrauen wird als *Phthiriasis palpebrarum* bezeichnet.

Klinik

Da Filzläuse verhältnismäßig lange Blut saugen, bilden sich an den Saugstellen verwaschene, schieferfarbene bis stahlblaue linsengroße Flecken, die als *Maculae coeruleae* oder tâches bleues bezeichnet werden. Der Pruritus ist in der Regel gering ausgeprägt. Eine *Phthiriasis palpabrarum* wird bei Kindern nicht selten als ektopischer Kopflausbefall oder als Blepharokonjunk-

Abb. 3 | *Ausgeprägte Skabies im Bereich des Handgelenks. Primäre und sekundäre Läsionstypen sind gleichzeitig vorhanden*

tivitis fehldiagnostiziert [12]. Die Manifestation kann ein Hinweis auf sexuellen Missbrauch sein [13].

Therapie

Die Fallberichte zeigen, dass Dimeticonprodukte, die gegen Kopfläuse wirksam sind, auch Filzläuse rasch abtöten. Auch wenn keine evidenz-basierten Daten vorliegen, ist die Behandlung mit Dimeticon einer Applikation von Permethrin 5 % vorzuziehen, da Dimeticone sicher untoxisch sind und aufgrund des physikalischen Wirkprinzips keine Resistenz induzieren können.

Durch Läuse verursachte Infektionskrankheiten

Seit Langem ist bekannt, dass die Kleiderlaus *Pediculus humanus corporis* ein effektiver Vektor für zahlreiche bakterielle Pathogene ist. Die Vektorkompetenz von *Pediculus humanus corporis* und *Pediculus humanus capitis* ist vermutlich ähnlich [14, 15]. Nachgewiesen ist die Übertragung von *Rickettsia prowazekii* (Erreger des klassischen Fleckfiebers), *Borrelia recurrentis* (Erreger des Läuserückfallfiebers) und *Bartonella quintana* (Erreger des Fünf-Tage-Fiebers). Diese Pathogene sind in Mitteleuropa sehr selten, kommen in Entwicklungsländern aber in unterschiedlicher Häufigkeit vor [16, 17]. Seit Beginn der Massenimmigration über das Mittelmeer nach Europa wurde mehrfach *Borrelia recurrentis* durch Flüchtlinge aus Ostafrika eingeschleppt. Allein im Zeitraum von Januar bis November 2015 wurden 28 Fälle von Läuserückfallfieber bei jugendlichen Flüchtlingen aus Somalia, Äthiopien und Eritrea dokumentiert [18]. Erkrankungen sind aus Italien, der Schweiz, Deutschland und den Niederlanden bekannt. Läuserückfallfieber ist eine potenziell lebensbedrohliche Erkrankung. Eine sofortige stationäre Behandlung in einer erfahrenen infektionsmedizinischen Abteilung ist notwendig. Im Verdachtsfall ist umgehend eine topische Behandlung der Haare mit einem geeigneten Dimeticonprodukt durchzuführen oder eine orale Behandlung mit Ivermectin (siehe oben). Nach anderen infestierten Personen im Umfeld des Patienten muss gesucht werden.

Skabies

Parasit und Epidemiologie

Die Krätzemilbe *Sarcoptes scabiei var. hominis* gehört zu den Spinnentieren *(Arachnidae)*. Mit einer Länge von 0,3 bis 0,5 mm ist die weibliche Krätzmilbe an der Grenze der Sichtbarkeit. Gelangt eine befruchtete weibliche Milbe auf die Haut eines Menschen, so sucht sie eine geeignete Stelle, um in die Haut einzudringen. Der Penetrationsvorgang dauert zwischen 20 und 30 Minuten. Im Stratum corneum gräbt die Milbe einen Gang, in dem Eier und Kot abgelegt werden. Bei heller Haut und einem dünnen Stratum corneum erscheinen die Gänge durch die dort liegenden dunklen Kotballen als dunkle, unregelmäßige gewundene Linien, sogenannte Milbengänge. Der Mensch ist der einzige Wirt von *Sarcoptes scabiei var. hominis*. Sarcoptes-Milben, die Haustiere parasitieren, können sich nur temporär in der Epidermis des Menschen aufhalten und verursachen ein zeitlich limitiertes Krankheitsbild. Vom Wirt getrennt bleiben Milben bei einer Temperatur von 21 °C und 50 bis 80 % relativer Luftfeuchtigkeit 24 bis 36 Stunden infektiös. Niedrigere Temperaturen und eine höhere

Abb. 4 | *Massive Skabies bei einem Kleinkind; nahezu alle Körperareale waren betroffen*

relative Luftfeuchtigkeit verlängern die Überlebenszeit. Das bedeutet, dass bei in Deutschland üblichen Raumtemperaturen und Luftfeuchtigkeit Krätzemilben im Inneren von Räumen mit großer Wahrscheinlichkeit nicht länger als 48 Stunden infektiös bleiben [19].

Um von einem Wirt auf einen andern zu gelangen, benutzen die Milben Geruchs- und Temperaturstimuli. Diese Stimuli sind in ausreichender Intensität nur bei engem Körperkontakt vorhanden. Experimente haben gezeigt, dass die Übertragung von Krätzemilben einen direkten, großflächigen und längeren Körperkontakt (in der Größenordnung von 5 bis 10 Minuten) voraussetzt. Dementsprechend sind Handschütteln, Umarmungen oder eine kursorische Untersuchung der Haut von Patienten ohne Risiko (Ausnahme: Scabies crustosa). Körperkontakte zwischen Kindern bzw. zwischen Kindern und Eltern, bei denen Krätzemilben übertragen werden können, sind Kuscheln, Spielen, Körperreinigung, Liebkosen und gemeinsames Schlafen in einem Bett. Erkrankte Mütter infizieren Säuglinge typischerweise beim Stillen. Mit Ausnahme der Scabies crustosa spielt eine indirekte Übertragung über Textilien nur eine untergeordnete Rolle. Die Anzahl der Milben akkumuliert über einige Monate, nimmt dann aber wieder ab – vermutlich bedingt durch die Entwicklung einer protektiven, epidermalen Immunantwort [20]. Besteht eine Infestation seit einigen Monaten, sind in der Regel nicht mehr als 10 Milben vorhanden.

In vielen Ländern des globalen Südens ist die Skabies eine Massenerkrankung von Kindern [21, 22]. Besonders vulnerable Gruppen sind Waisenkinder, Straßenkinder und Schüler von traditionellen Religionsschulen (in denen Kinder auf engem Raum zusammenleben). In diesen Gruppen kann die Prävalenz über 70 % betragen. Der Autor erhält regelmäßig Anfragen aus dem Öffentlichen Gesundheitsdienst, bei denen es um Epidemien bei Flüchtlingsfamilien bzw. in Einrichtungen geht, die minderjährige Flüchtlinge betreuen. Mit einer zunehmenden Zahl von Flüchtlingen aus Endemiegebieten und Kindern, die aus solchen Gebieten adoptiert werden, ist zukünftig mit einer zunehmenden Häufigkeit von Skabies in der pädiatrischen Praxis zu rechnen.

Klinik

Bei einer Erstinfestation beträgt die Inkubationszeit 3–6 Wochen. In dieser Zeit ist der Patient bereits infektiös. Effloreszenzen werden

in primäre (Maculae, Papeln, Vesikel, Noduli, Milbengänge) und sekundäre (Krusten, Exkoriationen, Ekzematisierung, Sekundärinfektion) unterschieden [23] (▶Abb. 3). Leitsymptom ist ein starker Juckreiz, der sich nachts verstärkt. Kleinkinder entwickeln nicht selten eine bullöse Verlaufsform [24]. Extrem juckende Noduli, die über Monate persistieren, sind ebenfalls häufig [25]. Manchmal zeigen Kleinkinder ein generalisiertes erythematöses Ekzem der Haut oder ein vesiko-bullöses Exanthem, besonders im Bereich des Stamms (▶Abb. 4). Ausgeprägter Juckreiz macht die Kinder agitiert. Babies mit Skabies kratzen sich nicht, sehen krank aus und trinken nicht ausreichend.

»Normale« Skabies	• atopisches Ekzem
	• Kontaktdermatitis
	• Lichen planus
	• Arzneimittelexanthem
Bullöse Skabies	• Acropustulosis
	• bullöses Pemphigoid
	• bullöser Impetigo
	• Insektenstiche
	• dystrophische bullöse Epidermolysis
Noduläre Skabies	• Insektenstiche
	• Urticaria pigmentosa
	• Pseudolymphoma
	• Langerhanszellen-Histiocytosis
	• Prurigo simplex

Tab. 1 | *Differenzialdiagnose der Skabies*

Diagnose

Die Diagnose der Skabies ist schwierig und selbst für erfahrene Kinderdermatologen eine Herausforderung [26]. Die Differenzialdiagnosen sind in ▶Tabelle 1 zusammengefasst. Ein einziger, eindeutig identifizierbarer Milbengang ist pathognomisch. In der Praxis sind sichtbare Milbengänge aber eher selten. Häufig sind sie zerkratzt, obliteriert oder durch Superinfektion verändert. In pigmentierter Haut sind sie nicht zu erkennen. Auch ohne Erregernachweis sind stark juckende, papulo-vesikuläre Effloreszenzen an einer oder mehreren Prädilektionsstellen und eine Verstärkung des Juckreizes in der Nacht ein dringender Hinweise auf eine Skabies und veranlassen, gezielt nach Möglichkeiten einer Exposition (Familie, Spielkreis, Kindergarten, Behinderteneinrichtung, Einrichtungen für Flüchtlinge, etc.) bzw. nach Skabies bei Kontaktpersonen (Familienmitglieder, andere Kinder, Heimbewohner, andere Flüchtlinge) zu fragen.

Therapie und Vorbeugungsmaßnahmen

Grundsätzlich müssen alle Personen, mit denen in den letzten vier Wochen enger Körperkontakt bestand (zumindest alle Familienangehörigen) behandelt werden, selbst wenn sie asymptomatisch sind [27]. Topisch werden Permethrin-Creme (5 %) und Benzylbenzoat-Emulsion (10 %) eingesetzt. Die Substanzen werden – mit Ausnahme des Kopfes – sorgfältig auf dem gesamten Integument verteilt (am besten abends) und am nächsten Morgen mit Seife abgewaschen. Schleimhäute an Körperöffnungen müssen sorgfältig ausgespart werden. Permethrin wird durch die Haut resorbiert. Toxikologisch bedenklich ist, dass bei vorgeschädigter Haut (Kratzexkoriationen!) bzw. noch nicht voll entwickelter Haut die Resorption vermutlich deutlich höher ist als bei gesunder Haut. Benzylbenzoat 10 % Emulsion für Kinder wird zwei Mal am Tag an drei aufeinanderfolgenden Tagen aufgetragen. Die Prozedur wird nach 10 Tagen wiederholt. Die Substanz reizt die Haut und kann ein brennendes Gefühl hervorrufen. Die komplizierte Anwendung

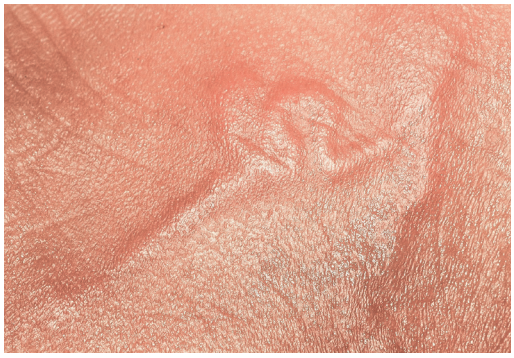

Abb. 5 | *Kutane Larva migrans auf dem Fußrücken*

Abb. 6 | *Kutane Larva migrans am Unterschenkel. Der mäanderende Gang ist deutlich erhaben; mehrere Kratzexkoriationen*

und die Nebenwirkungen reduzieren die Compliance. Bei Kindern ≥5 Jahre (bzw. ≥15 kg) ist die orale Therapie mit Ivermectin vorzuziehen [28]. Die Dosierung beträgt 200 µg/kg Körpergewicht mit einer Wiederholung nach acht Tagen. Die zu ergreifenden Hygienemaßnahmen hängen vom Umfeld ab, in dem die Skabies aufgetreten ist sowie der Intensität der Infestation, sprich der Anzahl der Milben. Diese sind in den Leitlinien der Deutschen Dermatologischen Gesellschaft nachzulesen [27]. Bei Säuglingen und Kleinkindern empfiehlt sich grundsätzlich, die Behandlung stationär durchführen zu lassen.

Kutane Larva migrans

Parasit und Epidemiologie

Die Hakenwurm-assoziierte kutane Larva migrans (CLM) ist eine Infestation durch zoonotische Hakenwurmspezies wie *Ancylostoma braziliense* oder *A. caninum*. Diese Nematoden leben im Darm von Hunden oder Katzen. Aus den mit dem Kot ausgeschiedenen Eiern schlüpfen unreife Larven, die sich innerhalb einer Woche zu infektiösen Larven entwickeln. Bei warmer und feuchter Umgebung bleiben die Larven mehrere Monate auf dem Erdboden infektiös. Sie penetrieren binnen Minuten menschliche Haut, sobald sie mit dieser in Kontakt kommen. In Mitteleuropa sind Kleinepidemien bei Kindern durch Spielen in kontaminierten Sandkisten beschrieben.

In warmen Ländern ist die Ektoparasitose überall dort verbreitet, wo streunende Hunde und Katzen den Boden mit Kot verunreinigen [29]. Werden Handtücher, Betttücher oder Unterwäsche während des Trocknens mit Tierkot verunreinigt, können sich bei tropischen Temperaturen aus den Eiern rasch infektiöse Larven entwickeln. Diese dringen in die Haut ein, wenn die Unterwäsche bzw. die Bettwäsche benutzt wird. Die kutane Larva migrans ist die häufigste bei Reisen akquirierte Ektoparasitose im Kindesalter. Kinder infizieren sich typischerweise an öffentlichen Stränden, wenn sie keine Badeschuhe tragen oder sich in den Sand setzen. Nach einer möglichen Exposition und streunenden Hunden oder Katzen, beispielsweise in der Nähe des Hotels, ist gezielt zu fragen.

Klinik

Tierhakenwurmlarven finden sich im falschen Wirt und können die Basalmembran der Epidermis nicht durchdringen. Deshalb wandern sie ziellos über Wochen bis Monate durch die Epidermis.

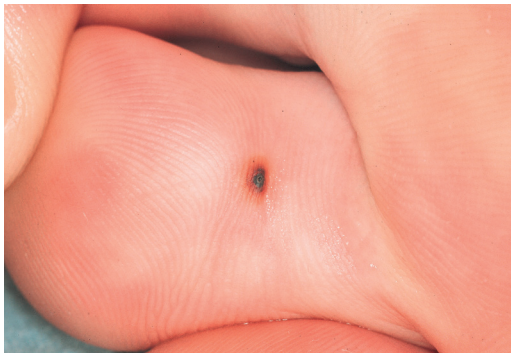

Abb. 7 | *Tungiasis 1–2 Tage nach Penetration eines Sandflohs an der Unterseite eines Zehs (Stadium II)*

Abb. 8 | *Tungiasis ca. 1 Woche nach Penetration eines Sandflohs (Stadium III); der Parasit ist direkt unterhalb des Nagelrandes penetriert*

Sie produzieren dabei einen charakteristischen, mäandrierenden Larvengang, der sich deutlich über die Hautoberfläche abhebt (▶Abb. 5, 6). Der Larvengang wird meist wenige Tage nach Penetration sichtbar, kann aber auch erst Monate später in Erscheinung treten. Die Dermatose verursacht einen extrem starken Juckreiz. Schlafstörungen sind eine, Kratzexkoriationen und bakterielle Superinfektion die andere Folge. Bei Kindern findet sich die CLM typischerweise im Bereich der Füße, des Gesäßes, des Genitales und der Hände – also Körperareale, mit denen ein Kind häufig Bodenkontakt hat. Eine kutane Larva migrans schränkt die Lebensqualität des Kindes erheblich ein [30].

Diagnose

Die Diagnose der kutanen Larva migrans ist klinisch. Laboruntersuchungen sind nicht hilfreich.

Therapie

Die Therapie erfolgt mit Ivermectin oral mit 200 µg/kg Körpergewicht [31, 32]. Verschwindet die Effloreszenz nicht innerhalb weniger Tage, ist eine zweite Dosis notwendig. Bei Kindern <5 Jahren bietet sich Albendazol 10 % topisch an (3x täglich für 10 Tage).

Tungiasis (Sandflohkrankheit)

Parasit und Epidemiologie

Die Tungiasis ist eine parasitäre Hauterkrankung, die durch den weiblichen Sandfloh *Tunga penetrans* hervorgerufen wird. Kurz nachdem das Sandflohweibchen in die Haut eingedrungen ist, beginnt der Parasit mit einer ungewöhnlichen Hypertrophie seines Abdomens: Innerhalb von zwei Wochen nimmt das Körpervolumen um einen Faktor 2.000 zu und erreicht die Größe einer Erbse. Die letzten drei Abdominalsegmente des Flohs schauen wie ein winziger Konus aus der Haut hervor. Über diese scheidet der Parasit Fäzes und Eier aus. 3–4 Wochen nach der Penetration stirbt der Parasit in situ und seine Überreste werden peut à peut von körpereigenen Reparaturmechanismen eliminiert. Wie die Bezeichnung Sandfloh suggeriert, findet der Entwicklungszyklus vom Ei über Larve und Puppe bis hin zum adulten Floh im Erdboden statt. Reisende infizieren sich, wenn sie mit nackten Füßen oder in Sandalen laufen. Wie eine Analyse der reisemedizinischen Fachliteratur zeigt, wurde die Mehrzahl der Infektionen in typischen touristischen Regionen Südamerikas (besonders in Brasilien, Venezuela) und West- und Ostafrikas erworben [33]. Sandflöhe penetrieren zu jeder Tageszeit. Aber auch an von Touristen frequentierten Stränden sind

Kinder besonders häufig betroffen [34]. Nach der kutanen Larva migrans ist die Tungiasis die häufigste reiseassoziierte Ektoparasitose. Bei zunehmender Zahl von Flüchtlingen aus Ländern südlich der Sahara ist in der kinderärztlichen Praxis mit Einzelfällen von Tungiasis bei Kindern mit Migrationshintergrund zu rechnen.

Klinik

Die Tungiasis wird in fünf Stadien mit einer charakteristischen Klinik eingeteilt [35]. Stadium I ist die Phase der Penetration, die etwa 30 Minuten bis mehrere Stunden dauert und nicht bemerkt wird. Im Stadium II (1–2 Tage nach der Penetration) beginnt der Floh extrem an Größe zuzunehmen (▶Abb. 7). Es entwickelt sich eine runde, scharf begrenzte Erhebung der Haut mit einem zentralen bräunlich-schwarzen Punkt, umgeben von einem Erythem. Im Stadium III (2 bis etwa 21 Tage nach Penetration) erreicht der Floh mit einem Durchmesser von etwa 10 mm seine maximale Größe. Die Hypertrophie imponiert als runde, uhrglasartige Erhebung mit klar definierten Grenzen und einer prall-elastischen Konsistenz (▶Abb. 8). Charakteristisch für dieses Stadium ist die Ausscheidung von Fäkalmaterial in Form von klebrigen Fäzesfäden. Der Fäzes verteilt sich in den umliegenden Hautpapillen, haftet dort fest und ist ein gutes indirektes diagnostisches Kriterium für die Präsenz eines penetrierten Flohs. Da der expandierende Flohkörper einen erheblichen Druck auf das umliegende Gewebe ausgeübt, ist dieses Stadium schmerzhaft und wird spätestens jetzt durch den Patienten bemerkt. Im Stadium IV 3–5 Wochen nach Penetration) bildet sich die Läsion zurück. Sie verliert ihre prall-elastische Konsistenz, ist weniger erhaben und mit einer schwärzlich-braunen Kruste bedeckt. Der Parasit ist dann bereits abgestorben. Im Stadium V sind die Überreste des Parasiten aus der Epidermis eliminiert, und eine kreisförmige Impression im Stratum corneum mit einem Durchmesser von etwa 10 mm vorhanden. Diese Impression ist ein pathognomonisches Zeichen einer durchgemachten Tungiasis (▶Abb. 9). Sandflöhe penetrieren typischerweise im Bereich des Nagelwalls der Zehen, manchmal auch im Interdigitalraum, an der Fußsohle oder an der Hacke. Bakterielle Superinfektionen sind häufig.

Abb. 9 | *Runde Impression des Stratum corneum als Residualzeichen einer abgelaufenen Tungiasis*

Diagnose

Die Diagnose der Tungiasis ist eine Blickdiagnose. Laboruntersuchungen sind nicht hilfreich.

Therapie

Therapie der Wahl ist die topische Applikation des Dimeticonprodukts NYDA®. Dazu werden fünf Mal innerhalb von 10 Minuten einige Tropfen des Dimeticons auf die Stelle appliziert, wo das Hinterende des Parasiten durch die Haut dringt [36]. Der Tetanusimmunstatus ist zu überprüfen.

Kutane Leishmaniose

Parasit und Epidemiologie

Leishmanien sind begeißelte Protozoen aus der Familie der *Trypanosomatidae*. Sie verursachen in Abhängigkeit von Spezies und Immunantwort des Wirtes eine kutane, mukokutane oder viszerale Erkrankung. Die Erreger der kutanen Form werden nach ihrer geographischen Verbreitung

Abb. 10 | *Durch L. braziliensis verursachtes Ulcus am Ohr eines Kleinkinds*

Abb. 11 | *Ulceration mit erhöhtem Randwall verursacht durch L. braziliensis*

in Arten der »Alten Welt« *(L. tropica, L.major, L. aethiopica u. a.)* und »Neuen Welt« *(L. mexicana u. a.)* unterteilt. Einige Arten wie *L. braziliensis* können sowohl eine kutane als auch eine mukokutane Leishmaniose verursachen. Das Verbreitungsgebiet erstreckt sich neben Afrika, Asien und Europa auch über weite Teile von Mittel- und Südamerika. In den Mittelmeeranrainerstaaten ist die Parasitose endemisch. In Deutschland ist die kutane Leishmaniose bislang vorwiegend als reiseassoziierte Infektion in Erscheinung getreten. Im Rahmen der Flüchtlingsbewegungen aus dem Vorderen Orient ist mit einer zunehmenden Inzidenz zu rechnen [37]. Die Leishmanien werden durch den Stich von weiblichen Sandmücken der Gattungen *Phlebotomus, Lutzomyia* und *Psychodopygus* auf den Menschen übertragen. Im Mittelmeerraum sind Hunde und Kleinnager das wichtigste Erregerreservoir. Beim Blutsaugen werden promastigote, begeißelte Formen übertragen, welche v. a. von Makrophagen phagozytiert werden, in denen sich die Parasiten in die amastigote, unbegeißelte Form umwandeln und vermehren.

Klinik

Wochen bis Monate nach Inokulation entsteht an der Einstichstelle eine papulöse, im Verlauf meist ulzerierende Läsion. Das Geschwür imponiert häufig mit einem leicht erhabenen Randwall und einer zentralen Krustenbildung (▶Abb. 10, 11). Neben klassischer Morphologie sind auch ekzematöse, plaqueförmige oder blumenkohlartige Läsionen beschrieben. Im Normalfall heilen die Läsionen innerhalb eines Jahres unter teils entstellender Narbenbildung ab. Allerdings sind rezidivierende, diffuse und disseminierte Verlaufsformen möglich. Schwere Verlaufsformen sind bei Kindern häufiger als bei Erwachsenen.

Die Läsionen finden sich typischerweise an den exponierten Hautarealen, also im Gesicht und an den Extremitäten. Narben an diesen Körperarealen entstellen und führen zur Stigmatisierung des Patienten.

Bei Patienten mit einer Reise-/Migrations-Anamnese aus dem Mittelmeerraum und chronischen Ulzera oder »nicht-heilenden Mückenstichen« ist immer an eine kutane Leishmaniose zu denken [38].

Diagnose

Die Erreger können mittels Mikroskopie, Kultur oder PCR nachgewiesen werden. Zur Materialgewinnung eignet sich am besten eine Biopsie vom Rand der Läsion. Sollte dies nicht möglich sein, kann Gewebe auch durch Inzision (»slit skin

smear«), Kratzen (»skin scraping«) oder Nadelaspiration entnommen werden. Eine Speziesdifferenzierung mittels PCR oder Isoenzymanalyse ist sinnvoll, da diese die Grundlage für die Auswahl der Therapie bildet [39].

Therapie

Neben der Leishmanienspezies ist für die Therapie die Unterscheidung zwischen einer einfachen und komplexen Läsion notwendig. Letztere wird durch einen Durchmesser von >4 cm, das Vorliegen von >3 Läsionen, Lokalisation an kosmetisch und funktionell bedeutenden Körperstellen (Gesicht, an den Händen, über Gelenken u. a.), eine Beteiligung der Mukosa und Zeichen einer Parasitenaussaat (Satellitenläsionen, Lymphangitis, etc.) definiert. Das Ergebnis der Speziesdifferenzierung kann vor Therapiebeginn abgewartet werden [38, 39]. Die Therapie bei Kindern basiert aufgrund unzureichender Datenlage größtenteils auf Expertenmeinung und wird an die Behandlung Erwachsener angelehnt. Soweit vertretbar sollten lokale Therapieformen gewählt werden [38, 39]. Aufgrund der Komplexität der Therapieoptionen empfiehlt sich die Lektüre der S1-Leitlinie zur Diagnostik und Therapie der kutanen und mukokutanen Leishmaniasis in Deutschland [42] sowie der Cochrane Reviews von 2008 und 2009 [38, 40, 41]. Mittel der ersten Wahl bei einfachen Läsionen durch Erreger der »Alten Welt« sowie L. mexicana sind sub- und periläsional injizierte 5-wertige Antimon-Präparate in Kombination mit Kryotherapie. Einige Erreger können nach klinischer Ausheilung persistieren. Dies beinhaltet einerseits das Risiko einer Reaktivierung im Rahmen einer sekundären Immunsuppression und andererseits eine lebenslange Immunität gegenüber der gleichen Leishmanienspezies.

Zusammenfassung

Die infektionsepidemiologischen Merkmale der reiseassoziierten oder migrationsassoziierten parasitären Hauterkrankungen werden beschrieben und in Bezug zur Biologie des Parasiten gesetzt. Die Pedikulosen, kutane Larva migrans und Tungiasis sind vorwiegend reiseassoziiert; Skabies und kutane Leishmaniasis die typischen migrationsassoziierten Hauterkrankungen. Unter infektionsmedizinischen Gesichtspunkten von besonderer Bedeutung ist die Vektorfunktion von Kleider- und Kopfläusen für hoch pathogene Bakterien, wie beispielsweise Borrelia recurrentis, dem Erreger des Läuserückfallfiebers. Die Diagnose parasitärer Hauterkrankungen verlangt Erfahrung und sollte im Fall der kutanen Leishmaniose in einem Referenzlabor durchgeführt werden. Die Therapie der parasitären Hauterkrankungen erfolgt in Anlehnung an aktuelle Leitlinien. Bei Ko-Infektionen ist Ivermectin oral das Mittel der Wahl.

Feldmeier H:
Imported parasitic skin diseases in paediatric practice

Summary: The epidemiological characters of the most common travel or migration related parasitic skin diseases are described and discussed with regard to the biological characteristics of the respective parasite. Pediculosis, cutaneous larva migrans and tungiasis are predominantly travel related diseases. Scabies and cutaneous leishmaniasis are typically migration related. The vector function of body and head lice for important bacterial pathogens, such as *Borrelia recurrentis,* the causative agent of louse-borne relapsing fever, is explained. The diagnosis of parasitic skin diseases requires experience. In the case of cutaneous leishmaniasis it should be performed in a reference laboratory. The treatment of parasitic skin diseases is based on current guidelines. In case of co-infections oral ivermectin is the treatment of choice.

Keywords: Ectoparasitosis – pediculosis – pediculosis capitis – cutaneous larva migrans – cutaneous leishmaniasis – tungiasis – travel medicine – migration

---

Literatur

1. Canyon DV, Speare R. Indirect Transmission of Head Lice via Inanimate Objects. The Open Dermatology Journal 2010; 4:72–74.

2. Rukke BA, Birkemoe T, Soleng A, Lindstedt HH, Ottesen P. Head Lice in Norwegian Households: Actions Taken, Costs and Knowledge. Plos ONE 2012; 7: e32686.

3. Rukke BA, Birkemoe T, Soleng A, Lindstedt HH, Ottesen P. Head lice prevalence among households in Norway; importance of spatial variables and individual and household characteristics. Parasitology 2011; 138: 1296–1304.

4. Bauer E, Jahnke C, Feldmeier H. Seasonal fluctuations of head lice infestation in Germany. Parasitol Res 2009; 104: 677–681.

5. Jahnke C, Bauer E, Hengge U, Feldmeier H. Accuracy of diagnosis of pediculosis capitis: visual inspection versus wet combing. Arch Dermatol 2009; 145: 309–313.

6. Feldmeier H. Treatment of pediculosis capitis: a critical appraisal of the current literature. Am J Clin Dermatol 2014; 15: 401–412.

7. Richling I, Böckeler W. Lethal effects of treatment with a special dimeticone formula on head lice and house crickets (Orthoptera, Ensifera: Acheta domestica and Anoplura, Phthiraptera: Pediculus humanus). Arzneimittel-Forschung/ Drug Research 2008; 58: 248–254.

8. Burgess IF, Brown CM, Lee PN. Treatment of head louse infestation with 4% dimeticone lotion: randomised controlled equivalence trial. Brit Med J 2005; 330: 1423–1426.

9. Heukelbach J, Pilger D, Oliveira F, Khakban A, Ariza L, Feldmeier H. A highly efficacious pediculocide based on dimeticone: randomized observer blinded comparative trial. BMC Infect Dis 2008; 8.

10. Strycharz JP, Lao AR, Alves A, Clark JM. Ovicidal Respone of NYDA formulations on the human head louse (Anoplura: Pediculidae) using a hair tuft bioassay. J Med Entomol 2012; 49: 336–342.

11. Dehghani R, Limoee M, Ahaki AR. First report of family infestation with pubic louse (Pthirus pubis; Insecta: Anoplura: Pthiridae) in Iran--a case report. Trop Biomed 2013; 30: 152–154.

12. Yi JW, Li L, Luo da W. Phthiriasis palpebrarum misdiagnosed as allergic blepharoconjunctivitis in a 6-year-old girl. Niger J Clinic Pract 2014; 17: 537–539.

13. Ryan MF. Phthiriasis palpebrarum infection: a concern for child abuse. J Emerg Med 2014; 46: e159–162.

14. Feldmeier H. Lice as vectors of pathogenic microorganisms. In: Heukelbach J, editor. Management and Control of Head Lice Infestation. Bremen: UNIMED-Verlag; 2010. S. 132–135.

15. Houhamdi L, Parola P, Raoult D. Les poux et les maladies transmises à l'homme. Médecine Tropicale 2005; 65: 1–11.

16. Bonilla DL, Cole-Porse C, Kjemtrup A, Osikowicz L, Kosoy M. Risk factors for Human Lice and Bartonellosis among the Homeless, San Francisco, California, USA. Emerg Infect Dis 2014; 20: 1645–1651.

17. Boutellis A, Medlannikov O, Bilcha KD, Ali J, Campelo D, Barker SC et al. Borrelia recurrentis in Head Lice, Ethiopia. Emerg Infect Dis 2013; 19: 796–798.

18. Antinori S, Mediannikov O, Corbellino M, et al. Louse-borne relapsing fever among East African refugees in Europe. Travel Med Infect Dis 2016; 14: 110–114.

19. Arlian LG, Runyan RA, Achar S, Estes SA. Survival and infectivity of Sarcoptes scabiei var. canis and var. hominis. J Am Acad Dermatol 1984; 11: 210–215.

20. Mellanby K. The transmission of scabies. Brit Med J 1941; 2: 405–406.

21. Feldmeier H, Jackson A, Ariza L, Calheiros CM, Soares Vde L, Oliveira FA et al. The epidemiology of scabies in an impoverished community in rural Brazil: presence and severity of disease are associated with poor living conditions and illiteracy. J Am Acad Dermatol 2009; 60: 436–443.

22. Steer AC, Jenney AW, Kado J, Batzloff MR, La Vincente S, Waquatakirewa L et al. High Burden of impetigo and scabies in a tropical country: time for action. PLoS Negl Trop Dis 2009; 3: e467.

23. Jackson A, Heukelbach J, Filho AF, Júnior Ede B, Feldmeier H. Clinical features and associated morbidity of scabies in a rural community in Alagoas, Brazil. Trop Med Internat Health 2007; 12: 493–502.

24. Balighi K, Robati RM, Hejazi N. A dilemma: bullous-pemphigoid-like eruption in scabies or scabies-induced bullous pemphigoid. Dermatol Online J 2006; 12: 13.

25. Boralevi F, Diallo A, Miquel J, Guerin-Moreau M, Bessis D, Chiavérini C et al. Clinical phenotype of scabies by age. Pediatrics 2014; 133: e910–916.

26. Walter B, Heukelbach J, Fengler G, Worth C, Hengge U, Feldmeier H. Comparison of dermoscopy, skin scraping, and the adhesive tape test for the diagnosis of scabies in a resource-poor setting. Arch Dermatol 2011; 147: 468–473.

27. Sunderkötter C, Feldmeier H, Fölster-Holst R, Geisel B, Klinke-Rehbein S, Nast A et al. S1-Leitlinie zu Diagnostik und Therapie der Skabies. AWMF online – http://www.awmf.org/leitlinien/detail/ll/013-052.html 2016; Registernummer 013–052.

28. Currie B, McCarthy JS. Permethrin and ivermcectin for scabies. New Engl J Med 2010; 362: 717–725.

29. Jackson A, Heukelbach J, Calheiros CM, Soares Vde L, Harms G, Feldmeier H. A study in a community in Brazil in

which cutaneous larva migrans is endemic. Clin Infect Dis 2006; 43: 13–18.
30. Schuster A, Lesshaft H, Talhari S, de Oliveira SG, Ignatius R et al. Life quality impairment caused by hookwork- related cutaneous larva migrans (HrCLM) in resource-poor communities in Manaus, Brazil. PLoS Negl Trop Dis 2011; 5: e1355.
31. del Mar Saez-De-Ocariz M, McKinster CD, Orozco-Covarrubias L, Tamayo-Sánchez L, Ruiz-Maldonado R. Treatment of 18 children with scabies or cutaneous larva migrans using ivermectin. Clin Exp Dermatol 2002; 27: 264–267.
32. Schuster A, Lesshaft H, Reichert F, Talhari S, de Oliveira SG, Ignatius R et al. Hookworm-related cutaneous larva migrans in North Brazil: Resolution of clinical pathology after a single dose of ivermectin. Clin Infect Dis 2013; 57: 1155–1157.
33. Franck S, Feldmeier H. Tungiasis bei Tropenreisenden – eine kritische Bestandsaufnahme. Deutsches Ärzteblatt 2003; 100: A1809–A1812.
34. Heukelbach J, Gomide M, Araújp F, Jr., Pinto NS, Santana RD, Brito JR et al. Cutaneous larva migrans and tungiasis in international travelers exiting Brazil: an airport survey. J Travel Med 2007; 14: 374–380.
35. Eisele M, Heukelbach J, Van Marck E, Mehlhorn H, Meckes O, Franck S et al. Investigations on the biology, epidemiology, pathology and control of Tunga penetrans in Brazil: I. Natural history of tungiasis in man. Parasitol Res 2003; 90: 87–99.
36. Thielecke M, Nordin P, Ngomi N, Feldmeier H. Treatment of tungiasis with dimeticone: A proof-of-principle study in rural Kenya. PLoS Negl Trop Dis 2014; 8: e3058.
37. Hayani K, Dandashli A, Weisshaar E. Cutaneous leishmaniasis in Syria: clinical features, current status and the effects of war. Acta Dermato venereologica 2015; 95: 62–66.
38. Boecken G, Sunderkotter C, Bogdan C, Weitzel T, Fischer M, Müller A et al. [Diagnosis and therapy of cutaneous and mucocutaneous Leishmaniasis in Germany]. Journal der Deutschen Dermatologischen Gesellschaft = Journal of the German Society of Dermatology : JDDG 2011; 9 Suppl 8: 1–51.
39. von Stebut E, Schleicher U, Bogdan C. [Cutaneous leishmaniasis as travelers' disease. Clinical presentation, diagnostics and therapy]. Hautarzt 2012; 63: 233–246; quiz 247–238.
40. Gonzalez U, Pinart M, Rengifo-Pardo M, Macaya A, Alvar J, Tweed JA. Interventions for American cutaneous and mucocutaneous leishmaniasis. The Cochrane database of systematic reviews 2009; 2: Cd004834.
41. Gonzalez U, Pinart M, Reveiz L, Alvar J. Interventions for Old World cutaneous leishmaniasis. The Cochrane database of systematic reviews 2008; 4: Cd005067.
42. Deutsche Gesellschaft für Tropenmedizin und Internationale Gesundheit (DTG), Paul-Ehrlich-Gesellschaft für Chemotherapie (PEG), Deutsche Dermatologische Gesellschaft. S1-Leitlinie zu Diagnostik und Therapie der kutane und mukokutane Leishmaniasis. (https://www.dtg.org/images/Leitlinien_DTG/Leitlinie_Kutane_Leishmaniasis.pdf). Zugegriffen: 01.08.2017.
43. Deutsche Gesellschaft für Kinder- und Jugendmedizin (DGKJ). Kopflausbefall (Pediculosis capitis): ein Ratgeber für Kinderärzte und Betroffene. (http://www.dgkj.de/service/meldungsarchiv/meldungen/2015/kopflausbefall_ratgeber_1/). Zugegriffen: 1.8.2017.
44. Anonymous. Reiseassoziierte Krankheiten 2015. Epidemiolog Bull 2016; 39: 431–441; doi:10.17886/EpiBull-2016-057

Interessenkonflikt: Prof. Feldmeier war als Berater für *Almirall Hermal GmbH* und *Pohl-Boskamp GmbH & Co. KG* tätig und wurde dafür honoriert. Für wissenschaftliche Fortbildungsveranstaltungen hat er von *Pohl-Boskamp GmbH & Co. KG* Referentenhonorare erhalten.



Prof. Dr. med. Hermann Feldmeier
Institut für Mikrobiologie und Hygiene
Charité Universitätsmedizin
Campus Benjamin Franklin
Hindenburgdamm 30
12203 Berlin

hermann.feldmeier@charite.de