CME

Die MIGS-Chirurgie auf dem Prüfstand

Anselm G. M. Jünemann

Das erste eigenständige Symposium zur mikroinvasiven Glaukomchirurgie (MIGS) fand am 10. November 2018 in Aachen statt. 24 erfahrene Glaukom-Chirurgen trafen sich zu einem Expertenaustausch über den aktuellen Stand der MIGS-Operationsstrategien.

Ziel war eine offene und tiefgreifende Diskussion in kleiner Runde. Die Beschränkung der Teilnehmerzahl sollte eine vertrauensvolle und offene Atmosphäre schaffen. Moderiert wurde das Meeting von Prof. Ester Hoffmann, Prof. Anselm Jünemann, Prof. Kaweh Mansouri und Prof. Niklas Plange. Dem Symposium lag zwar grundsätzlich eine Tagesagenda zugrunde, die Moderatoren hatten sich jedoch zum Ziel gesetzt, entstehenden Diskussionen ihren Lauf zu lassen und diesen eine höhere Priorität einzuräumen als dem Zeitplan. Dieser Artikel gibt einen Überblick über die Diskussionsthemen mit dem Ziel, dem Leser Kontroversen und Konsensus aufzuzeigen.

Eine einheitliche MIGS-Definition liegt bisher nicht vor

Prof. Kaweh Mansouri stellte die derzeit verfügbaren MIGS-Verfahren, geordnet nach dem grundsätzlichen Operationsprinzip (subkonjunktival / filtrierend, trabekulär, suprachoroidal, zyklodestruktiv), vor. Der Begriff MIGS findet sich in der Literatur erstmalig um das Jahr 2009 und wurde zu diesem Zeitpunkt von Dr. Ike Ahmed erstmals verwendet. Derzeit gibt es keine offizielle und präzise Definition des Begriffes.

Die American Glaucoma Society unternahm den Versuch einer Definition und beschreibt MIGS grundsätzlich als Ab-Interno-Ansatz mit möglichst minimaler Gewebsinteraktion (Caprioli et al 2015). Die Verwendung eines Implantates ist nicht eine conditio sine qua non für die MIGS-Definition. Ein weiterer, in den bisherigen Definitionen nicht eingeschlossener Aspekt bezieht sich auf die Möglichkeit, nach der MIGS-Prozedur im Prinzip alle zur Verfügung stehenden Glaukom-Operationen noch durchführen zu können. Zu den bisher verwendeten Kriterien Ab-interno-Mikroinzision (Parazentese), minimales Trauma, effektive Augeninnendruck (IOD)-Reduktion, optimales Sicherheitsprofil, minimale postoperative Wundheilung (Saheb und Ahmed 2012) sollten die Häufigkeit notwendiger Folgeeingriffe und minimale Interaktion mit Folgeeingriffen in die MIGS-Definition einbezogen werden.

Implantat als filtrierende Operation

Prof. Ester Hoffmann aus Mainz berichtete über ihre Erfahrungen und Ergebnisse mit dem Xen-Implantat. Da es sich um ein filtrierendes Verfahren mit Ausbildung eines Filterkissens handelt (▶Abb. 1), liegt ein Vergleich mit der Trabekulektomie nahe. Bisher gibt es keine randomisierte Vergleichsstudie dieses 6 mm langen Gel-Implantates mit der Trabekulektomie. Die Vielzahl der Operationstechniken erlaubt es nicht, von einem Goldstandard zu sprechen, und die Suche nach neuen Verfahren weist darauf hin, dass alle verfügbaren Verfahren zur operativen Behandlung des Glaukoms weder „Gold“ noch „Standard“ sind. Aber aufgrund der 50-jährigen Erfahrung mit der Trabekulektomie ist es richtig, die Effektivität und Sicherheit neuer filtrierender Verfahren mit der etablierten Methode zu vergleichen.

Die bisherigen Erfahrungen haben gezeigt, dass bei diesem Implantat in ca. 30 % aufgrund der Filterkissenvernarbung (▶Abb. 2, ▶Abb. 3) eine Nadelrevision oder offene Revision des Filterkissens notwendig wird, die sich im Hinblick auf die Operationstechnik von denen bei der Trabekulektomie unterscheiden (Jünemann et al 2016).

Sicherlich ist das Implantat mit Ab-interno-Zugang ohne initiale Wundheilung im Bereich von Tenon und Bindehaut im Vergleich zur ab externo durchgeführten Trabekulektomie minimal invasiv. Die Applikation von Mitomycin C sowie die komplexe Nachsorge wie bei der Trabekulektomie geben dem Implantat jedoch

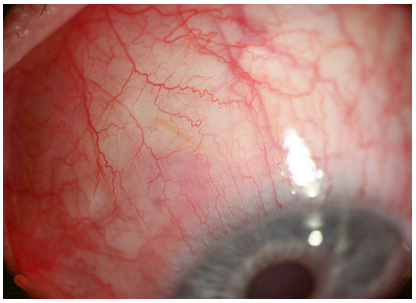

Abb. 1: Optimales Filterkissen

Alle Abbildungen: A. Jünemann

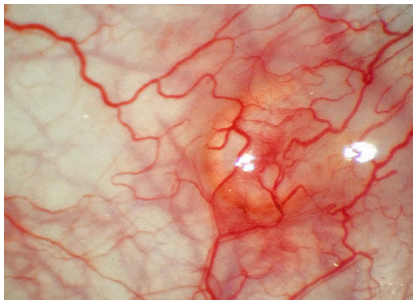

Abb. 2: Filterkissenvernarbung bei Gel-Implantat: Pigtail-Konfiguration

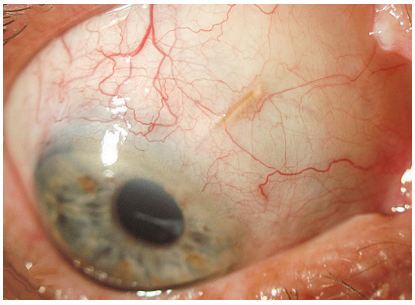

Abb. 3: Hotdog-Konfiguration bei Filterkissenvernarbung

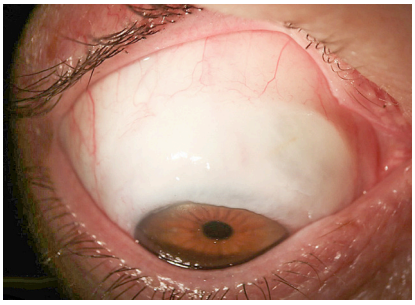

Abb. 4: Avaskuläres Filterkissen

einen anderen Stellenwert als den übrigen MIGS-Verfahren. In den Zulassungsstudien hatte es sich zwar gezeigt, dass die subkonjunktivale Applikation von Mitomycin C (MMC) zu einer höheren Effektivität führt, das im Gewebe verbleibende MMC kann jedoch wie bei der Trabekulektomie in unterschiedlichem Ausmaß zu avaskulären Filterkissen mit Ausbildung einer störenden Sicca führen (▶Abb. 4). Auch zeigt sich bei der Präparation von Konjunktiva, Tenon im Rahmen einer nach der Implantation durchgeführten Trabekulektomie, dass diese miteinander und mit der Sklera fest verwachsen sind und keine Elastizität mehr aufweisen. Es gilt zu prüfen, ob durch alternative Konzepte sich eine MMC-Applikation erübrigt.

Filtrierende Chirurgie – Hochwasser für Tenon und Konjunktiva

Bei oben genanntem Implantat wie bei jeder Form der filtrierenden Chirurgie wird das Kammerwasser in Gewebe geleitet, welches normalerweise kein Kammerwasser enthält. Es entstehen unter anderem Gradienten der Osmolarität, die zwangsläufig eine Gewebsreaktion hervorrufen. Durch die unterschiedliche Verteilung des Kammerwassers im Gewebe entwickeln sich unterschiedliche Typen von Filterkissen (Lenzhofer et al 2018). Dies gilt auch für das genannte Implantat. Die Morphologie des Filterkissens kann zudem einen Hinweis auf den Operationserfolg geben. Zum anderen bestimmt sie etwaige notwendige Nachbehandlungen wie das Filterkissen-Needling.

Die Tenon – Freund oder Feind des Glaukomchirurgen

Nach wie vor wird bei der Trabekulektomie die Exzision der Tenon kontrovers diskutiert. Befürworter der Tenon-Exzision führen die große Fläche der subkonjunktivalen Filterkissen mit guten Nachbehandlungsmöglichkeiten im Gegensatz zu den subtenonalen Filterkissen mit Vernarbung und Abkapselung infolge der Ödembildung innerhalb der Tenon mit der Notwendigkeit der nachfolgenden Tenon-Exzision an. Diesbezüglich gibt es keine vergleichenden Studien. Aber auch beim Gel-Implantat findet sich im Prinzip die gleiche Diskussion hinsichtlich einer subtenonalen versus subkonjunktivalen Lage des Implantates.

Für die trabekuläre MIGS-Chirurgie existieren die meisten Verfahren

Prof. Anselm Jünemann aus Rostock stellt die Ergebnisse zweier trabekulärer Mikroimplantate vor. Damit können im Mittel IOD-Werte von 15 mmHg erzielt werden (Jünemann et al 2018). Die trabekuläre MIGS-Chirurgie begann letztendlich 1979 mit der Einführung der Argonlasertrabekuloplastik (ALT) durch Wise und Witter. Inzwischen gibt es über zwölf verschiedene Verfahren mit fünf unterschiedlichen Ansätzen, den Widerstand des Trabekelmaschenwerks zu umgehen bzw. zu reduzieren. Neben den Mikroimplantaten iStent und iStent inject sind als neue MIGS-Verfahren die Kanaloplastik ab interno mit dem Mikrokatheter (ABiC) oder Visco 360° zur Viskodilatation des Schlemmschen Kanals, das Kahook-Messer zur Exzision und die Excimer-Lasertrabekuloplastik zur punktuellen Eröffnung des Trabekelmaschenwerks zu nennen.

Beim Kahook-Messer ist operationstechnisch die Frage offen, ob das exzidierte Trabekelmaschenwerk herausgenommen oder im Auge belassen werden sollte. Es gibt keine Berichte über Okklusion mit IOD-Anstieg oder Komplikationen durch im Auge belassenes herausgelöstes Trabekelmaschenwerk. Die Behandlung mit dem Messer über ca. 90° bis 120° ist für die IOD-Senkung hinreichend. Auf der anderen Seite ist die Wahrscheinlichkeit des Anschlusses an einen Sammelkanal höher, je länger der behandelte Abschnitt ist.

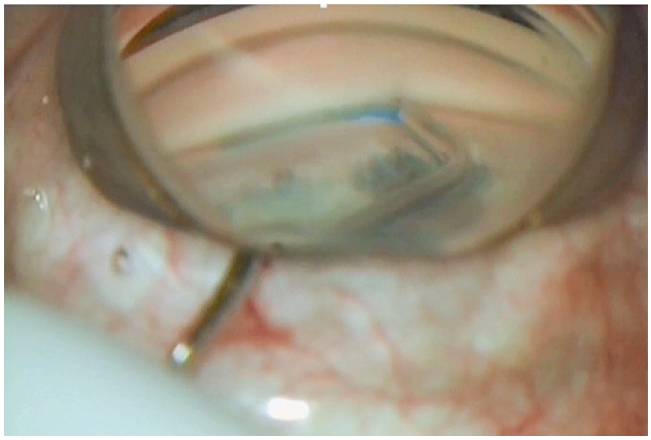

Abb. 5: Kanaloplastik ab interno mit Mikromandrin

Abb. 6: Suprachoroidales Implantat, Positionierung mit einem sichtbaren Ring

Kanaloplastik ab interno – Viskodilatation und nicht Faden ist entscheidend

Prof. Niklas Plange aus Aachen stellte die Kanaloplastik ab interno mittels Visco 360°, eine Viskodilatation des Schlemmschen Kanals mittels Mikromandrin, vor (▶Abb. 5). In den großen Zulassungsstudien zur Kanaloplastik hatte sich gezeigt, dass die IOD-Senkung unabhängig davon war, ob eine Fadenlegung in den viskodilatierten Schlemmschen Kanal erfolgte (Lewis et al 2011). Der entscheidende operative Schritt für die IOD-Senkung scheint somit die Viskodilatation des Schlemmschen Kanals zu sein. Eine Alternative stellt die Kanaloplastik ab interno (ABiC), also Viskodilatation ohne Fadenlegung mittels Mikrokatheter, dar. Diese zeigte in einer intraindividuellen Vergleichsstudie nach einem Jahr eine gleiche IOD-Senkung wie die klassische Kanaloplastik (Viskodilatation mit Mikrokatheter und Fadenlegung ab externo) (Gallardo et al 2018).

Die suprachoroidale Chirurgie muss pausieren

Der negative Druck im suprachoroidalen Raum sowie der kolloidosmotische Druck der choroidalen Gefäße stellen die treibenden Kräfte für den Kammerwassereinstrom in den suprachoroidalen Raum nach dessen Eröffnung dar. Der kontrollierte Zyklodialysespalt mittels Implantat führt in den bisher vorliegenden Studien zu mittleren IOD-Werten von 15 mmHg. Der Hersteller hat Ende August 2018 das Cypass-Implantat vom Markt genommen (▶Abb. 6).

Der Microstent war in den USA 2016 von der FDA bei erwachsenen Patienten mit mildem bis moderatem Offenwinkel-Glaukom (OWG) in Kombination mit der Kataraktchirurgie basierend auf den 2-Jahres-Daten der COMPASS-Studie zugelassen. Der Augeninnendruck war zwei Jahre nach OP bei kombinierter Chirurgie im Vergleich zur Kataraktchirurgie alleine signifikant niedriger (7,4 vs. 5,4 mmHg). Zeigte sich zwei Jahre postoperativ nur ein geringer nicht signifikanter Unterschied in der Endothelzellzahl, so wies in der COMPASS-XT-Studie, in der die Sicherheitsdaten der Patienten der COMPASS-Studie für weitere drei Jahre gesammelt wurden, die Microstent-Gruppe einen statistisch signifikanten Endothelzellverlust im Vergleich zur Katarakt-OP-Gruppe auf. Als einziger Risikofaktor konnte die Länge des intrakameralen Implantatanteils identifiziert werden. Laut Hersteller wurde der Microstent zur Sicherheit und im besten Interesse der Patienten vom Markt genommen. Es sind noch zwei weitere Implantate in Studien in der Prüfung.

Die perfekte Positionierung des Implantats

Bei MIGS mit Implantaten ist die wichtigste Voraussetzung für den Operationserfolg aus operationstechnischer Sicht die bestmögliche Positionierung des Implantates. Die Öffnung des trabekulären Stent sollte von der Iris Richtung Hornhaut weisen, um passagere Verlegungen durch die Iris bei spielender Pupille zu vermeiden. Ist bei diesem Stent die Positionierung im Schlemmschen Kanal direkt zu erkennen, so muss die Inject-Variante sowohl auf das Trabekelmaschenwerk zentriert werden, als auch durch einen hinreichenden Anpressdruck passend tief in den Schlemmschen Kanal positioniert werden, so dass der Implantatkopf auf dem Maschenwerk zu liegen kommt und die Taille vom Maschenwerk umschlossen wird (▶Abb. 7, 8).

Das Gel-Implantat soll 3 mm hinter dem Limbus aus der Sklera austreten, so dass etwa 2 mm des Röhrchens in die Vorderkammer hineinragen. Die Frage der subtenonalen bzw. subkonjunktivalen Implantation dieses Implantats ist noch nicht abschließend geklärt. Aufgrund unzureichender Dissektion der Tenon von der Sklera bzw. einem fächerförmigen Ansatz der Tenon am Limbus über 3 mm kann das Implantat auch intratenonal zu liegen kommen. Die hierdurch verursachte Krümmung des Implantats muss direkt intraoperativ behoben werden.

Postoperativ muss der ideale Sitz kontrolliert werden. Eine Bewertung der Effektivität des MIGS-Verfahrens kann nur in Zusammenhang mit der Positionierung des Implantates erfolgen. So kann bei einer fehlerhaften Implantation eines trabekulären Mikroimplantates eine Wiederholung des gleichen Verfahrens sinnvoll sein.

OP-Erfolg – prozentuale IOD-Senkung oder erreichtes IOD-Niveau?

MIGS wird als effektiv angesehen, wenn der Augeninnendruck (IOD) um 20 % bzw. mehr als 3 mmHg gesenkt wird. Dies ist als Mindestanforderung zu betrachten. Letztendlich hängt die Effektivität, also das Ausmaß der IOD-Senkung des jeweiligen Verfahrens, von dem zugrunde liegenden Operationsprinzip ab. Dieses definiert das prinzipiell zu erreichende Druckniveau.

Die filtrierenden Verfahren mit Umgehung aller Abflusswiderstände in der Augenwand erreichen niedrigere Druckwerte als die trabekulären Verfahren mit alleiniger Umgehung des trabekulären Widerstandes. Dieses Druckniveau ist weitestgehend unabhängig vom Ausgangsdruck. Die Dauer der Glaukomerkrankung und die damit verbundene Dauer der antiglaukomatösen Lokaltherapie beeinflussen jedoch die Funktionalität des Abflusssystems und somit auch den Operationserfolg. Dies ist für die Trabekulektomie nachdrücklich gezeigt worden (Landers et al 2012). Bisher gibt es jedoch keine Daten, inwieweit Dauer und Art der Lokaltherapie die MIGS-Verfahren beeinflussen.

Das Komplikationsspektrum der MIGS-Verfahren ist sehr unterschiedlich

Schwere und Spektrum der Komplikationen weisen für die verschiedenen Implantate deutliche Unterschiede auf. Dieses ist im Vergleich zur subtenonal / subkonjunktivalen und suprachoroidalen Chirurgie für die trabekuläre Chirurgie minimal. Die Hypotonie nach Gel-Implantat ist in der Regel ohne klinische Relevanz, da sie gut kontrollierbar und passager ist. Es sind jedoch schon choroidale Blutungen bis hin zur expulsiven Blutung beschrieben worden. Eine Hypotonie nach suprachoroidalen Implantat kann persistieren und muss zum Beispiel durch eine Okklusion mittels Prolene-Faden behoben werden (▶Abb. 9). Hyphämata bei trabekulären Stents sind in der Regel Mikrohyphämata (< 1mm), beim Gel-Implantat können sie mehrere Millimeter betragen (▶Abb. 10).

Der Glaukomchirurgie fehlt die individuelle Vorhersagbarkeit

Die Glaukomchirurgie im Allgemeinen und auch speziell die MIGS leiden an der fehlenden Vorhersagbarkeit. Eine nahezu perfekte Chirurgie muss aufgrund der postoperativ ablaufenden Wundheilungsprozesse nicht zwangsläufig mit einem optimalen Ergebnis einhergehen und umgekehrt. Zwar ist das durch das jeweilige Operationsprinzip im Mittel zu erreichende IOD-Niveau bekannt, der letztendlich durch die Operation erzielte individuelle IOD wird jedoch durch die Alterationen des Abflusssystems und durch die einsetzende Wundheilung in unterschiedlichem Ausmaß beeinflusst.

Abb. 7: Zwei trabekuläre Implantate, beide mit optimaler Positionierung

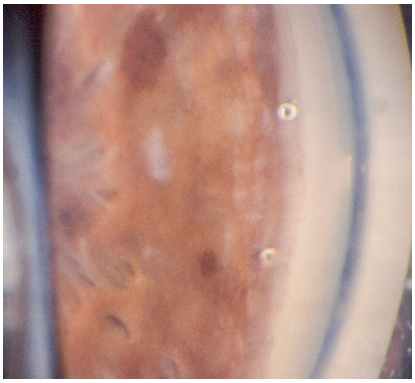

Abb. 8: Hier ist eines der beiden trabekulären Implantate nicht im Schlemmschen Kanal positioniert

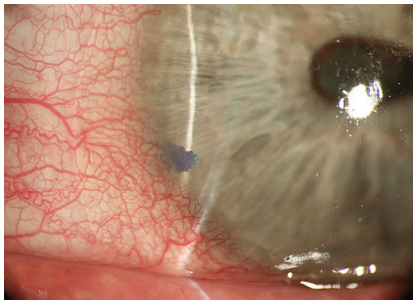

Abb. 9: Prolene-Faden im suprachoroidalen Implantat bei persistierender Hypotonie

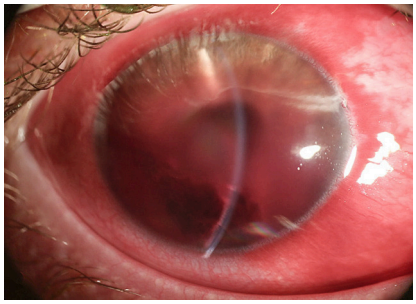

Abb. 10: Hyphäma bei Gel-Implantat

Erfolgskriterien der Glaukomchirurgie

Ein nach wie vor aktuelles Problem der Glaukomchirurgie ist der Mangel an umfangreichen Langzeitstudien bzw. an Vergleichsstudien unterschiedlicher Verfahren. Ein weiteres grundlegendes Problem sind die unterschiedlichen Definitionen des Operationserfolgs, die eine direkte Vergleichbarkeit der vorhandenen Studien unmöglich machen. So fanden sich in 100 Publikationen zur Trabekulektomie 92 unterschiedliche IOD-bezogene Definitionen des Operationserfolgs, deren Anwendung zu Erfolgsraten nach 3 Jahren zwischen 36 % und 98 % führten (Rotchford und King 2010).

Ein Register zur Glaukomchirurgie verbessert die Datenlage

Die Vielzahl der operativen Verfahren führt unter anderem zu den kleinen Fallzahlen in den bisher vorliegenden Studien. Kleine Fallzahlen, kurze Nachbeobachtungszeiten und unterschiedliche (Erfolgs)-Kriterien schränken die Beurteilung der einzelnen Operationsverfahren und ihre Vergleichbarkeit deutlich ein. Ein für alle Operateure zugängliches Register für Studien und Ergebnisse neuer und auch gängiger Operationsverfahren erlaubt eine deutliche Verbesserung der Datenlage.

Indikation der MIGS-Verfahren

Die Indikationsstellung der verschiedenen MIGS-Verfahren orientiert sich vor allem an dem zu erreichenden IOD-Niveau und der Sicherheit des Verfahrens. Ist die trabekuläre Chirurgie wie Istent-Technologie, Kahook-Messer oder Excimerlasertrabekuloplastik (ELT) eher für frühe und mittlere Glaukome geeignet, so wird das Gel-Implantat auch als Alternative zur Trabekulektomie bei fortgeschrittenen Glaukomen eingesetzt. Bisher liegt keine Evidenz vor, ob eine zuvor durchgeführte selektive Lasertrabekuloplastik (SLT) das Ergebnis der trabekulären Chirurgie (Implantat, Kahook-Messer, ELT) negativ beeinflusst.

Die Indikation für beide Operationsprinzipien ist unabhängig vom Linsenstatus. Die simultane Kataraktoperation kann bei flacher Vorderkammer und engem Kammerwinkel über deren Vertiefung die Implantation möglich machen. Im Gegensatz zur Trabekulektomie führt beim Gel-Implantat eine kombinierte Chirurgie nicht zu schlechteren Ergebnissen. Da das Implantat prinzipiell Kammerwinkel-unabhängig ist, kann dieses auch bei einem verschlossenen Kammerwinkel implantiert werden. Dies gilt nicht für das suprachoroidale Implantat, bei dem wie bei der trabekulären Chirurgie der Kammerwinkel offen sein muss (≥ Shaffer 3). Zur Vermeidung eines myopen Shifts infolge eines zu hohen Kammerwassereinstroms in den suprachoroidalen Raum sollte dieses Implantat nicht bei jüngeren Patienten (Alter > 40 Jahre) implantiert werden. Die Diagnose eines sekundären Offenwinkelglaukoms bei primärem Melanindispersionssyndrom und beim Pseudoexfoliationssyndrom scheint keinen Einfluss auf die Ergebnisse zu nehmen. Hinsichtlich des posttraumatischen Kammerwinkels mit Kammerwinkelrezession liegen bisher keine Daten vor, die sehr unterschiedliche Vernarbung im Abflusssystem spricht gegen eine trabekuläre Chirurgie. Ein sekundäres Winkelblockglaukom bei Rubeosis iridis kann nach Therapie der okulären Grunderkrankung mit Stabilisierung der Neovaskularisation eine Indikation für ein Gel-Implantat darstellen.

Da nach einer Trabekulektomie die Funktionalität des Trabekelmaschenwerks sich verschlechtert, kann bei postoperativ wieder ansteigenden Augeninnendruckwerten eine Indikation für die trabekuläre Chirurgie bestehen.

Um die Effektivität der einzelnen Verfahren durch eine optimierte Indikationsstellung zu verbessern, ist die Kenntnis über die Funktionalität des gesamten Kammerwasserabfluss-Systems vor der Operation notwendig. Erste Ansätze zur Kanalographie existieren, welche jedoch bisher nur intraoperativ invasiv erfolgen.

Das Implantat der Zukunft – Wünsche und Visionen

Wie könnte ein Implantat der Zukunft aussehen, welche Eigenschaften sollte es haben? Neben rein chirurgischen Aspekten (einfache Implantation, Implantatwechsel) stellen Implantatbeschichtung zur Wundmodulation, biomechanisch inerte Implantate, Nanopumpen zur dynamischen Drucksteuerung oder in und mit dem Kammerwasser treibende Nanoroboter zur kontinuierlichen Reparatur des Abflusssystems visionäre Wünsche dar.

Auch die Kombination von Implantaten mit unterschiedlichem Wirkprinzip stellt einen möglichen Ansatz dar, der in ersten Studien schon verfolgt wird. Nach dem Nachweis der Effektivität stellt sich hier natürlich die Frage der Wirtschaftlichkeit. Ein zentraler Aspekt ist die Nutzung der physiologischen Abflusswege, um wie beim filtrierenden Prinzip die Entwicklung von Filterkissen und somit die notwendige Nachsorge zu vermeiden. Dieser auf den ersten Blick als erstrebenswert erscheinende „one step"-Grundgedanke ist jedoch möglicherweise nicht zu realisieren, da selbst minimale, biomikroskopisch nicht sichtbare Wundheilungsprozesse und allein die Alterungsprozesse die Funktionalität der Implantate wieder verschlechtern können.

Ein anderer zukunftsweisender Aspekt ist die Weiterentwicklung von implantierbaren Drucksensoren für eine kontinuierliche IOD-Messung. Die derzeitig zur Verfügung stehenden Systeme sind entweder in der klinischen Anwendung nicht praktikabel oder hinsichtlich der Miniaturisierung noch nicht hinreichend entwickelt.

In Bezug auf mögliche Abflussmechanismen (trabekulär, subtenonal / subkonjunktival, suprachoroidal) ist wohl für die suprachoroidale Route am meisten Entwicklungspotential zu erwarten.

Fazit

In den letzten Jahren hat die MIGS-Chirurgie immer mehr an Bedeutung gewonnen. Das 1. Aachener MIGS-Symposium hatte zum Ziel, erfahrenen Glaukomchirurgen Raum und Zeit für die Diskussion möglichst viele Aspekte der MIGS-Chirurgie zu geben. Es hat sich gezeigt, dass viele Fragen hinsichtlich Effektivität, Sicherheit, prä- und postoperativem Management, selbst hinsichtlich der Operationstechniken offen sind. Zusammenfassend erweitert die MIGS-Chirurgie die Indikationsstellung zur operativen Behandlung der Glaukomerkrankung.

Literatur:

1. Landers J, Martin K, Sarkies N, Bourne R, Watson P. A twenty-year follow-up study of trabeculectomy: risk factors and outcomes. Ophthalmology 2012; 119:694-702
2. Caprioli J, Kim JH, Friedman DS, Kiang T, Moster MR, Parrish RK 2nd, Rorer EM, Samuelson T, Tarver ME, Singh K, Eydelman MB. Special Commentary: Supporting Innovation for Safe and Effective Minimally Invasive Glaucoma Surgery: Summary of a Joint Meeting of the American Glaucoma Society and the Food and Drug Administration, Washington, DC, February 26, 2014. Ophthalmology 2015;122: 1795-1801
3. Saheb H, Ahmed I. Micro-invasive glaucoma surgery: current perspectives and future directions. Cur Opin Ophthalmol 2012; 23:96-104
4. Lenzhofer M, Kersten-Gomez I, Sheybani A, Gulamhusein H, Strohmaier C, Hohensinn M, Dick HB, Hitzl W, Eisenkopf L, Sedarous F, Ahmed II, Reitsamer HA. Four-year results of a minimally invasive transscleral glaucoma gel stent implantation in a prospective multicenter study. Clin Exp Ophthalmol 2018 Dec 22. doi: 10.1111/ceo.13463
5. Lewis RA, von Wolff K, Tetz M, Koerber N, Kearney JR, Shingleton BJ, Samuelson TW. Canaloplasty: Three-year results of circumferential viscodilation and tensioning of Schlemm canal using a microcatheter to treat open-angle glaucoma. J Cataract Refract Surg 2011; 37: 682-690
6. Gallardo MJ, Supnet RA, Ahmed IIK. Circumferential viscodilation of Schlemm's canal for open-angle glaucoma: ab-interno vs ab-externo canaloplasty with tensioning suture. Clin Ophthalmol 2018; 12:2493-2498. doi: 10.2147/OPTH.S178962. eCollection 2018
7. Jünemann A, Rejdak R, Hohberger B. Trabecular microinvasive glaucoma surgery: Procedures and clinical results. Der Ophthalmologe. 2018; 115:363-369
8. Rotchford AP, King AJ. Moving the goal posts definitions of success after glaucoma surgery and their effect on reported outcome. Ophthalmology 2010; 117:18-23.e3. doi: 10.1016/j.ophtha.2009.06.014. Epub 2009 Nov 5.
9. Jünemann AG, Rejdak R, Hohberger B. Revision after filtration surgery. Der Ophthalmologe 2016; 113:897-905

Korrespondenzadresse:

Prof. Dr. med. Anselm G. M. Jünemann
Universitätsmedizin Rostock
Doberaner Straße 140
18059 Rostock
Tel.: 0151/16001050
anselm.juenemann@
med.uni-rostock.de

Prof. Dr. med. Anselm G. M. Jünemann